

بررسی اثرات تیمول بر پلاک آتروم، میزان چربی‌های خون و شاخص‌های آتروژنیک سرم در موش‌های نر نژاد NMRI تغذیه شده با رژیم پرکلسترول

لیلا کارخانه^۱، پریچهره یغمایی^{۱*}، آزاده ابراهیم حبیبی^۲، کاظم پریور^۱، مجید صادقی‌زاده^۳

چکیده

آترواسکلروز با انباشتگی چربی و پاسخ التهابی در لایه داخلی عروق مشخص می‌شود و می‌تواند باعث باریک شدن و یا انسداد کامل شریان شود. تیمول، یک مونوترپن فنولیک با خواص آنتی‌اکسیدانی و ضد التهابی است. هدف از این مطالعه بررسی اثرات تیمول بر میزان لیپیدهای خون، شاخص‌های آتروژنیک و پلاک آتروما در موش NMRI تغذیه شده با غذای پرکلسترول (HCD: high cholesterol diet) می‌باشد.

۵۰ موش نر NMRI به ۵ گروه تقسیم شدند (n=۹): حیوانات گروه کنترل، غذای معمولی دریافت کردند. در حالیکه گروه HCD غذای حاوی کلسترول ۲٪ برای ۱۸ هفته دریافت کردند. حیوانات گروه شم برای ۱۲ هفته HCD و سپس برای ۶ هفته غذای معمولی به همراه حلال تیمول (روغن آفتابگردان) دریافت کردند. گروه‌های تجربی ۱ و ۲ برای ۱۲ هفته HCD دریافت و سپس غذای معمول را همراه تیمول با دوزهای ۱۲ mg/kg و ۲۴ mg/kg برای ۶ هفته به ترتیب دریافت کردند. در پایان مطالعه، میزان لیپیدها و شاخص‌های آتروژنیک سرم اندازه‌گیری شد. همچنین رگ آئورت از لحاظ میکروسکوپی ارزیابی شد.

در مطالعه حاضر تغذیه با HCD منجر به تشکیل پلاک آتروم، افزایش میزانتری گلیسرید، توتال کلسترول، شاخص‌های آتروژنیک و کاهش معنی‌دار لیپوپروتئین با چگالی بالا - کلسترول (HDL-C) گردید. درمان با هر دو دوز تیمول به طور معنی‌داری این تغییرات را کاهش داد و باعث بهبود چربی‌های خون، شاخص‌های آتروژنیک سرم و پلاک آتروم گردید.

نتایج این مطالعه پیشنهاد می‌کند که تیمول می‌تواند برای درمان افزایش توتال کلسترول، تری‌گلیسرید و برای بهبود پلاک آتروم استفاده گردد.

واژگان کلیدی: شاخص‌های آتروژنیک، آترواسکلروز، کلسترول، چربی‌های سرم، تیمول

تاریخ دریافت: ۱۳۹۵/۱۱/۲۱ تاریخ پذیرش: ۱۳۹۶/۲/۲۳

مقدمه

امروزه هیپرکلسترولمی (Hypercholesterolemia) به عنوان یک عامل خطر اصلی در بروز و توسعه آترواسکلروز به شمار

می‌رود. شیوه زندگی امروزی که با مصرف غذای پر کلسترول و عدم فعالیت فیزیکی همراه است، منجر به هیپرکلسترولمی و تغییر در انواع لیپیدهای سرم می‌شود که احتمال بروز بیماری‌های قلبی عروقی (CVD: cardiovascular disease) را افزایش می‌دهد (۱۶). توتال کلسترول (TC: Total Cholesterol) یک معیار اندازه‌گیری کلی از کلسترول در خون در یک زمان معین است. مطالعات در انسان و حیوان به وضوح آشکار کرده است که غلظت طولانی مدت بالای کلسترول رابطه مثبتی با توسعه آترواسکلروز دارد (۲۵ و ۱۳ و ۱۲). همچنین، افزایش سطح کلسترول در کبد به بیش از حد طبیعی باعث می‌شود کبد قادر به متابولیزه کردن چربی‌ها نباشد و در نتیجه در بازگشت کلسترول به خون و افزایش آن در سرم موثر است. از سوی دیگر التهاب و استرس اکسیداتیو نیز نقش مهمی را در پیشرفت آترواسکلروز و شکل‌گیری پلاک قلبی بر عهده دارند (۱۷). در واقع هیپرکلسترولمی با افزایش تولید رادیکال‌های آزاد، منجر به افزایش اکسیداسیون لیپوپروتئین با دانسیته پایین - کلسترول (LDL-C: Low Density Lipoprotein-Cholesterol) می‌شود (۲۶). تغییر در اکسیداسیون LDL با اختلال در عملکرد اندوتلیال رگ و فعالیت بالای پلاکت‌ها، موقعیت را برای شکل‌گیری پلاک آتروم فراهم می‌سازد. LDL ناقل اصلی کلسترول خون است که اکسیده شدن آن در دیواره‌های

* ۱- گروه زیست‌شناسی، واحد علوم و تحقیقات، دانشگاه آزاد اسلامی، تهران، ایران (yaghmaei_p@srbiau.ac.ir)

۲- مرکز تحقیقات غدد و متابولیسم، دانشگاه علوم پزشکی، تهران، ایران.

۳- گروه ژنتیک، دانشکده علوم زیست‌شناسی، دانشگاه تربیت مدرس، تهران، ایران.

مشتق از آویشن است که به سبب دارا بودن خواص ضد قارچی، ضد باکتریایی، آنتی اکسیدانی و ضد عفونی کننده در موارد پزشکی، کشاورزی و مواد غذایی کاربرد دارد (۹). تیمول دارای فعالیت ضد التهابی است و به کارگیری آن در موش های دیابتی ناشی از چاقی، سطوح پروفایل لیپیدی را به تعدیل رسانده که با کاهش استرس اکسیداتیو همراه بوده است (۱۹). تیمول دارای ظرفیت آنتی اکسیدانی قوی و خاصیت پاک کنندگی رادیکال های آزاد است (۱). اثرات ضد سمیت کبد توسط تیمول با افزایش سرمی آنتی اکسیدانهای کبدی و کاهش پراکسیداسیون لیپیدی در موش های مسموم شده با تراکلرید کربن گزارش شده است (۱۱).

هدف این تحقیق رسیدن به درک دقیق از اثرات تیمول بر پلاک آتروم، سطوح سرمی لیپیدها و به ویژه شاخص های سرمی مرتبط با آتروژنز در حیوانات تحت رژیم پر کلسترول (HCD: High Cholesterol diet) است.

مواد و روش کار

۴۵ سر موش نر بالغ نژاد NMRI با وزن تقریبی ۲۸-۲۲ گرم و با متوسط سنی ۶ هفته از موسسه واکسیناسیون و سرم رازی خریداری و مورد استفاده قرار گرفت. همه حیوانات در آزمایشگاه با شرایط استاندارد ۱۲ ساعت تاریکی-۱۲ ساعت روشنایی با رطوبت °C ۲۴-۲۲ و دسترسی آزادانه به آب و پلیت استاندارد (خوراک دام پارس، ایران) نگهداری شدند. این مطالعه آینده نگر بوده و در مجتمع آزمایشگاه زکریای رازی دانشگاه آزاد اسلامی واحد علوم و تحقیقات تهران انجام شده است.

پس از یک هفته سازگاری حیوانات با محیط آزمایشگاه، حیوانات وزن شده و به طور تصادفی در ۵ گروه ۹ تایی قرار گرفتند: حیوانات در گروه کنترل در تمام مدت آزمایش غذای معمول حیوان دریافت کرد. در حالیکه حیوانات گروه HCD به مدت ۱۸ هفته غذای پر کلسترول دریافت کرد. در گروه شم و

سرخرگی باعث نفوذ مونوسیت های گردش خون در دیواره رگ شده و به دنبال آن آسیب سلول های اندوتلیال را به همراه دارد (۲۷ و ۲۲). لیوپروتئین با دانسیته بالا - کلسترول (HDL) (High Density Lipoprotein-Cholesterol) لیوپروتئین ضد آتروژنیک است که کلسترول اضافی را از شریان ها حذف کرده و برای پردازش به کبد انتقال می دهد. همچنین HDL-C نقش کلیدی را در محافظت از غشاء سلول ها در مقابل آسیب اکسیداتیو بازی می کند (۲۱). تری گلیسرید (TG: Triglyceride) متشکل از ۳ اسید چرب و گلیسرول است و مانند کلسترول در گردش خون جریان دارد، اما در چربی بدن نیز ذخیره شده و هنگام نیاز به مصرف انرژی، مورد استفاده قرار می گیرد. افزایش مصرف کلسترول بیش از حد به نوبه خود می تواند ذخایر TG کبدی و نیز پلازما را افزایش دهد. بنابراین، اندازه گیری پروفایل لیپیدی از جمله تری گلیسرید، توتال کلسترول، LDL-C و HDL-C معیار خوبی برای ارزیابی بیماری های قلبی عروقی می تواند باشد (۲۶).

در بسیاری از بیماران سنجش پروفایل لیپیدی در محدوده طبیعی بوده و علامتی را آشکار نمی سازد. بنابراین در این مواقع، به منظور تشخیص دقیق تر افراد در معرض خطر حوادث قلبی عروقی، سنجش شاخص های لیپیدی مرتبط با سطوح لیوپروتئین ها و چربی ها پیشنهاد می شود (۶). در این رابطه، شاخص آتروژنیک پلازما (AIP: Atherogenic Index Plasma) در معرض خطر بودن بیشتر ارگان ها را در مقابل آسیب اکسیداتیو نشان می دهد. ضریب آتروژنیک (AC: Atherogenic Coefficient) نیز بر اهمیت HDL-C در پیش بینی خطر CVD دلالت دارد. نسبت خطر قلبی (CRR: Cardiac Risk Ratio) نیز از فاکتورهای سنجشی مهم در این رابطه به شمار می رود (۷).

فلاونوئیدها از ترکیبات پلی فنولی طبیعی هستند که به دلیل خواص آنتی اکسیدانی آنها مورد توجه می باشند (۱۰ و ۲). از جمله این ترکیبات تیمول (۲- ایزوپروپیل-۵- متیل فنول)

رنگ‌آمیزی شد. نمونه‌ها با میکروسکوپ نوری مورد بررسی قرار گرفتند.

در این بررسی، غلظت سرمی تری‌گلیسرید، کلسترول، LDL-C و HDL-C با استفاده از کیت‌های تهیه شده از شرکت پارس آزمون و بر اساس روش IFCC (فدراسیون بین‌المللی شیمی بالینی و طب آزمایشگاهی)، به کمک دستگاه اتو آنالیزر، در کلینیک تخصصی دیابت و مرکز غدد و متابولیسم بیمارستان شریعتی مورد سنجش قرار گرفتند. سپس شاخص‌های آتروژنیک به صورت زیر محاسبه شدند:

$$\text{Cardiac Risk Ratio (CRR)} = \text{TCh}/\text{HDL-C}$$
$$\text{Atherogenic Coefficient (AC)} = (\text{TCh}-\text{HDL-C})/\text{HDL-C}$$
$$\text{Atherogenic Index of Plasma (AIP)} = \log (\text{TG}/\text{HDL-C})$$

تحلیل آماری

در جهت تجزیه و تحلیل آماری تمامی داده‌های بیوشیمیایی از نرم‌افزار SPSS ویرایش ۲۳ استفاده گردید. سپس با استفاده از روش آنالیز واریانس یک‌طرفه (One-way-ANOVA) و آزمون تعقیبی Tukey تحلیل گردیدند. نتایج به صورت $\text{Mean} \pm \text{SEM}$ ارائه شده است. ملاک استنتاج آماری ($P < 0.05$) در نظر گرفته شد.

نتایج

رژیم پرکلسترول در موش‌های NMRI و شم منجر به افزایش معنی‌دار در سطح سرمی توتال کلسترول و تری‌گلیسرید در مقایسه با گروه کنترل گردید. تجویز تیمول در هر دو گروه تیمول-۱ و ۲ میزان توتال کلسترول و به صورت وابسته به دوز میزان تری‌گلیسرید را در مقایسه با گروه‌های HCD و شم کاهش داد. به علاوه سطح سرمی HDL-C در گروه‌های HCD و شم کاهش معنی‌داری را در مقایسه با گروه کنترل نشان داد که این کاهش با مصرف تیمول افزایش معنی‌دار را در مقایسه با گروه‌های HCD و شم باعث شد. میزان LDL-C سرمی نیز در گروه HCD افزایش یافت و تیمول به صورت وابسته به دوز

۲ گروه تجربی (تیمول-۱ و تیمول-۲) حیوانات به مدت ۱۲ هفته غذای پر کلسترول دریافت کرده و سپس غذای پر کلسترول از رژیم غذایی آنها حذف شده و به مدت ۶ هفته تحت رژیم غذای معمول حیوان و درمان قرار گرفتند. بدین ترتیب که گروه شم حلال تیمول (روغن آفتابگردان)، گروه تیمول-۱، تیمول (Sigma-Aldrich, USA) با دوز 12mg/kg وزن بدن و گروه تیمول-۲، تیمول با دوز 24mg/kg وزن بدن از طریق گاواژ در هر روز دریافت کردند. در این بررسی به منظور ایجاد پلاک آتروم و تغییر در پروفایل لیپیدی از رژیم غذایی با کلسترول ۲٪ (Scharlau, Spain) به صورت ۱ درصد مخلوط با پلیت روزانه حیوان و ۱٪ به صورت حل شده در روغن آفتابگردان از طریق گاواژ استفاده گردید (۱۲). در خصوص تایید ایجاد پلاک قلبی، پس از ۱۲ هفته رژیم غذایی پرکلسترول، حیوانات به صورت تصادفی از تمامی گروه‌ها انتخاب شده و تحت بیهوشی با دی‌اتیل اتر، بافت قلب جدا شد و بلافاصله در محلول بافر فرمالین ۱۰٪ تثبیت شد. سپس طبق روش‌های متداول پردازش گردید. از بلوک‌های بافتی تهیه شده، برشهایی با ضخامت ۵ میکرومتر انجام شد و به روش هماتوکسیلین و ائوزین (H&E: Haematoxylin and Eosin) رنگ‌آمیزی گردید.

پس از ۱۸ هفته یعنی در پایان دوره آزمایش، حیوانات برای ۱۴ ساعت ناشتا نگه داشته شدند. سپس توسط دی‌اتیل اتر در یک ظرف دربسته بیهوش شده و بلافاصله از بطن آنها خون‌گیری انجام شد. نمونه‌ها پس از مکث ۳۰ دقیقه‌ای جهت لخته شدن خون، در ۲۵۰۰ دور و به مدت ۵ دقیقه سانتریفیوژ گردیدند، تا سرم از خون جدا شود. سپس نمونه‌های سرم در دمای 20°C نگهداری کرده تا برای تعیین فاکتورهای لیپیدی مورد استفاده قرار گیرند. بافت قلب نیز بلافاصله جدا شد و در محلول بافر فرمالین ۱۰٪ تثبیت شد. پس از پردازش‌های متعدد طبق روش معمول قلبهای پارافینی، اسلایدهای بافتی به روش رایج H&E

هفته)، رگ آئورت گروه کنترل همچنان با ساختار طبیعی و سطح اینتیمای سالم مشاهده گردید. اما در گروه HCD تکثیر و مهاجرت سلول‌های عضله صاف، ضخیم شدن لایه اینتیما، حضور ماکروفازها و کلسیفیکاسیون رگ به دلیل مصرف طولانی مدت کلسترول قابل مشاهده بود. بررسی رگ آئورت گروه شم نیز مهاجرت و تکثیر سلول‌ها و همچنین کلسیفیه شدن رگ با حضور ماکروفازها را به نسبت کمتری در مقایسه با گروه HCD نشان داد. مشاهده رگ آئورت از گروه تیمول-۱ نیز حاکی از مهاجرت و بی نظمی خفیف سلول‌های عضله صاف به سمت داخل رگ بود اما وجود پلاک مشاهده نگردید. در گروه تیمول-۲ ساختار رگ منظم بوده و تشکیل پلاک مشاهده نشد (نگاره ۱).

سبب کاهش سطح سرمی LDL-C در مقایسه با گروه HCD شد. اگرچه این کاهش از نظر آماری معنی‌دار نبود (جدول ۱). سنجش هر سه شاخص آتروژنیک (CRR, AC, AIP) افزایش معنی‌داری را در گروه‌های HCD و شم آشکار نمود. بکارگیری تیمول توانست میزان شاخص‌های CRR و AC را در هر دو گروه تیمول -۱ و ۲ و میزان شاخص AIP را به صورت وابسته به دوز به طور معنی‌دار کاهش دهد (جدول ۱). نتایج بررسی‌های بافتی در نگاره ۱ نشان داده شده است. پس از ۱۲ هفته تیمار، سرخرگ آئورت حیوانات گروه کنترل ساختاری منظم و طبیعی را نشان داد. درحالی‌که تغذیه با رژیم پرکلسترول، مهاجرت، بی نظمی و تکثیر سلول‌های عضله صاف در لایه اندوتلیال رگ را در چندین ناحیه نشان دهنده تشکیل پلاک آترومایی بود. در پایان دوره آزمایش (پس از ۱۸

جدول ۱- بررسی اثرات تیمول بر پارامترهای لیپیدی و شاخص‌های آتروژنیک در موش‌های تحت رژیم پرکلسترول (HCD).

| گروه‌ها | کنترل | HCD | شم | تیمول-۱ | تیمول-۲ |
|--------------|--------------|---------------|---------------|-----------------|-----------------|
| پارامترها | | | | | |
| TG(mg/dl) | ۱۱۹/۷۵±۱۰/۶۷ | ۱۶۸/۵±۹/۰۳### | ۱۳۶±۵/۰۹* | ۱۷۷/۲±۱۶/۰۳ | ۱۲۷/۶±۱۷***+ |
| TC(mg/dl) | ۱۴۵/۲۵±۵/۳۷ | ۱۸۴/۵±۷/۳۲### | ۱۵۹/۲۵±۸/۲۶** | ۱۴۱/۵۰±۳/۸۷***+ | ۱۴۳/۷۵±۸/۳۸***+ |
| HDL-C(mg/dl) | ۹۴/۵±۵/۱۹ | ۷۴/۲۵±۵/۱۲# | ۶۲/۷۵±۸/۴۶## | ۹۳/۷۵±۵/۶۱*++ | ۹۵/۵۰±۶/۲۴*++ |
| LDL-C(mg/dl) | ۱۶/۷۵±۱/۷۰ | ۲۰/۷۵±۲/۷۵ | ۱۹/۵±۳/۱۰ | ۱۸/۲۵±۲/۲۱ | ۱۷/۵۰±۲/۰۸ |
| CRR | ۱/۵۳±۰/۱۳ | ۲/۵۰±۰/۲۱### | ۲/۵۶±۰/۳۰### | ۱/۵۰±۰/۵۷***+++ | ۱/۵۴±۰/۱۶***+++ |
| AC | ۰/۷۶±۰/۴۹ | ۱/۵۰±۰/۲۱## | ۱/۵۶±۰/۳۰## | ۰/۵۰±۰/۰۵***+++ | ۰/۵۴±۰/۱۶***+++ |
| AIP | ۰/۰۹۷±۰/۰۳۲ | ۰/۳۶±۰/۰۶### | ۰/۳۴±۰/۰۷### | ۰/۲۶±۰/۰۷ | ۰/۱۲±۰/۰۱***+++ |

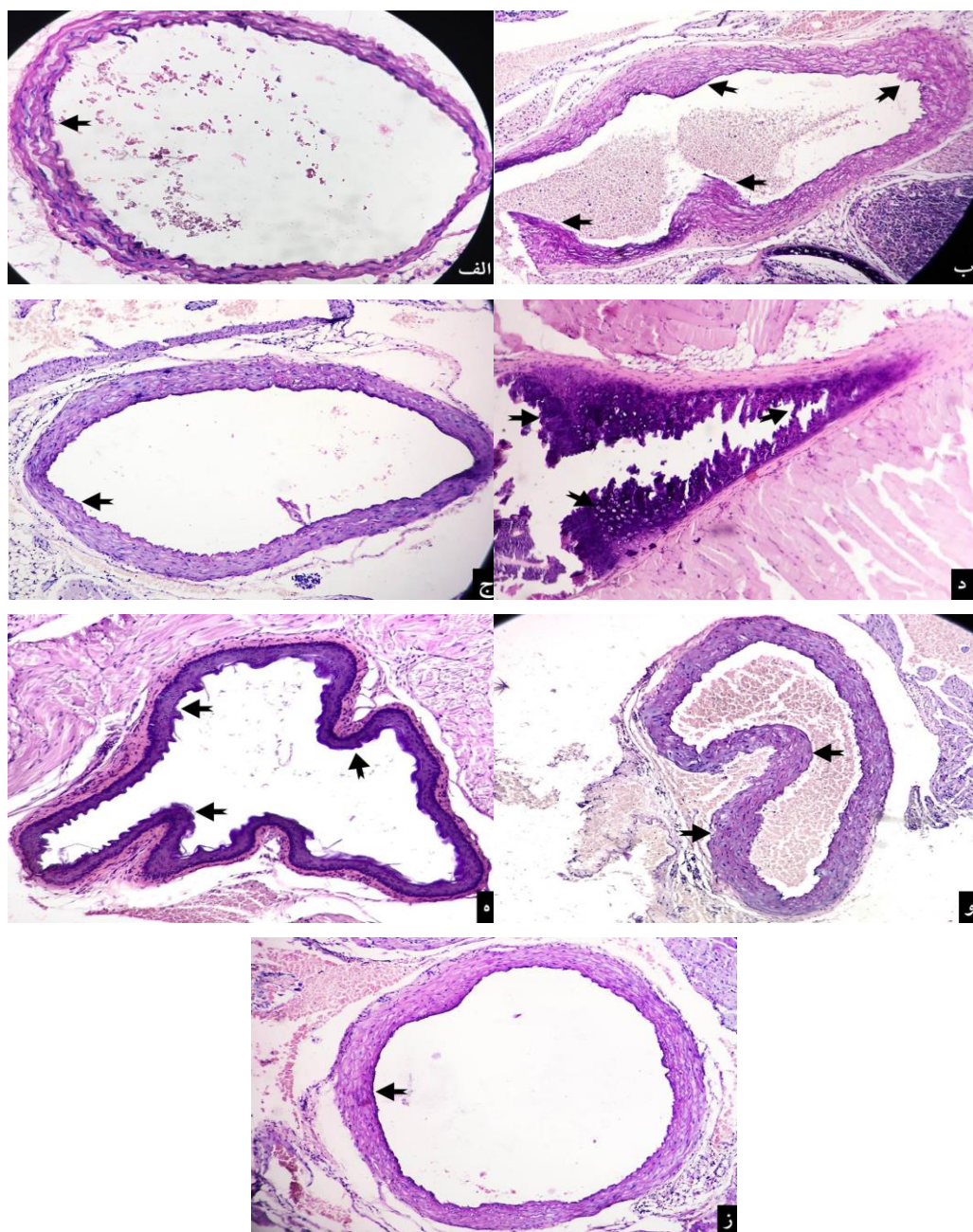
تیمول-۱: دریافت تیمول با دوز ۱۲mg/kg وزن بدن، تیمول-۲: دریافت تیمول با دوز ۲۴mg/kg وزن بدن

اختلاف از گروه کنترل: $p < 0.001###$, $p < 0.01##$, $p < 0.05#$

اختلاف از گروه HCD: $p < 0.001***$, $p < 0.01**$, $p < 0.05*$

اختلاف از گروه شم: $p < 0.001+++$, $p < 0.01++$, $p < 0.05+$

نتایج بصورت Mean±SEM برای ۹ سر موش در هر گروه ارائه شده است.



نگاره ۱- مقایسه تصاویر بافت رگ آئورت موش‌های دریافت کننده تیمول با گروه‌های کنترل، شم و HCD (الف): آئورت گروه کنترل پس از ۱۲ هفته مصرف رژیم غذایی معمول، حیوان ساختاری منظم و طبیعی را نشان داد. (ب): در آئورت گروه HCD پس از ۱۲ هفته مصرف رژیم غذایی با کلسترول ۲٪ مهاجرت، بی نظمی و تکثیر سلول‌های لایه اندوتلیال در چندین ناحیه (نوک پیکان) حاکی از تشکیل پلاک بود. (ج): آئورت گروه کنترل پس از ۱۸ هفته مصرف پلیت ساختاری طبیعی با ایتیمای سالم (نوک پیکان) را نشان داد (د): آئورت گروه HCD پس از ۱۸ هفته مصرف رژیم غذایی با کلسترول ۲٪ حاکی از ضخیم شدن ایتیمای همراه حضور ماکروفاژها و کلسیفیکاسیون رگ (نوک پیکان) بود (ه): در آئورت گروه شم (۱۲ هفته رژیم غذایی با کلسترول ۲٪ دریافت نموده و سپس به مدت ۶ هفته پلیت به همراه حلال تیمول دریافت کردند) علامت پیکان نشان دهنده مهاجرت رگ به داخل با حضور ماکروفاژها و کلسیفیکاسیون بود. (و): در آئورت گروه تیمول-۱ (۱۲ هفته رژیم غذایی با کلسترول ۲٪ دریافت نموده و سپس به مدت ۶ هفته پلیت به همراه تیمول با دوز ۱۲ mg/kg دریافت کردند) وجود بی نظمی و مهاجرت سلول‌های عضله صاف (نوک پیکان) به صورت خفیف مشاهده شد. (ز): آئورت گروه تیمول-۲ (۱۲ هفته رژیم غذایی با کلسترول ۲٪ دریافت نموده و سپس به مدت ۶ هفته پلیت به همراه تیمول با دوز ۲۴ mg/kg دریافت کردند) ساختار منظم و سالم (نوک پیکان) را نشان داد. (H&E *۱۶۰)

بحث

در این مطالعه، مصرف غذای پر کلسترول (کلسترول ۲٪) توسط موش نر NMRI بالغ سبب تشکیل پلاک آتروم، بی‌نظمی در میزان لیپیدهای خون و همچنین اختلال در میزان شاخص های آتروژنیک شد.

بی‌نظمی در متابولیسم لیپوپروتئین‌ها و چربی‌های خون (dyslipidemia) از عوامل خطر رایج برای بروز آترواسکلروز هستند. آترواسکلروز به شرایطی گفته می‌شود که در سرخرگ های بزرگ و یا متوسط چربی نفوذ کند و منجر به تشکیل پلاک شود. در صورت پیشرفت پلاک قلبی، انسداد رگ می‌تواند موجب سکته قلبی و مرگ شود (۲۳). تحقیقات بسیاری ارتباط میان افزایش مصرف کلسترول و غذای پرچرب را در انسان و حیوانات با تشکیل پلاک آتروم به همراه تغییر در پروفایل لیپیدی تایید می‌کند و امروزه در جهت بررسی‌های متفاوت بالینی از مدل‌های حیوانی با تغذیه با رژیم پرچرب و کلسترول جهت ایجاد آترواسکلروز استفاده می‌شود (۲۵ و ۱۳ و ۱۲). از آن جمله، می‌توان به تحقیق Lohman و همکاران در ۲۰۰۹ اشاره کرد که مصرف ۱۰ هفته غذای پر کلسترول در موش‌ها سبب ایجاد پلاک آتروم شد، از طرفی سطح سرمی تری‌گلیسرید و کلسترول افزایش معنی‌دار و نیز میزان HDL کاهش معنی‌دار نشان داد (۱۵).

در بررسی حاضر نیز، مصرف رژیم پرکلسترول باعث ایجاد پلاک آتروم، افزایش معنی‌دار سطوح لیپیدهای سرمی خون به ویژه کلسترول و تری‌گلیسرید و نیز کاهش معنی‌دار در سطح سرمی HDL-C گردید.

در این مطالعه، تیمار حیوانات با تیمول به مدت ۶ هفته باعث کاهش چشمگیری در سطوح سرمی تری‌گلیسرید، کلسترول و نیز افزایش معنی‌دار در سطح سرمی HDL-C در مقایسه با گروه HCD گردید. همچنین میزان کلسترول و نیز تری‌گلیسرید در یک الگوی وابسته به دوز، کاهش معنی‌دار و میزان HDL-C افزایش معنی‌دار را در مقایسه با گروه شم نشان دادند.

تحقیقات Lee و همکاران در سال ۲۰۰۵ آشکار کرد که ترکیبات فنولی نظیر تیمول و مشتقات آن مسئول خاصیت آنتی‌اکسیدانی گیاه آویشن می‌باشند. این اثر علاوه بر کاهش چربی می‌تواند در سرکوب اکسیداسیون LDL نقش مهمی داشته باشد (۱۴). در همین راستا، El-Nekeety و همکارانش در سال ۲۰۱۱ دریافتند که استفاده از روغن تیمول که حاوی تیمول و کاراکرول است در مدت ۲۹ روز تاثیر بسزایی در سطح سرمی TG، TC و توتال لیپید دارد (۸).

بررسی‌ها نشان می‌دهد که فنول‌ها از طریق مهار فسفودی استراز، سبب هیدرولیز بیشتر چربیها و مهار بیوستز آنها می‌گردند (۱۸). همچنین تیمول از پراکسیداسیون لیپیدها ممانعت کرده و از این طریق می‌تواند در بهبود بیماری‌های قلبی و عروقی موثر باشد (۴). تیمول دارای اثرات هیپولیپیدمی است. برخی مطالعات حاکی از آن است که تیمول از طریق بهبود وضعیت آنزیم‌های موثر در متابولیسم لیپیدها اثرات آنتی‌هیپولیپیدمی خود را اعمال می‌کند (۲۰). از آن جمله می‌توان به آنزیم‌های زیر اشاره نمود:

LCAT (Lecithin cholesterol acyltransferase) آنزیم کلیدی در استریفیکاسیون کلسترول موجود در لیپوپروتئین‌های جریان خون است و نقش حیاتی در الحاق کلسترول آزاد به HDL دارد. LCAT در تسهیل ثبات ذره HDL مهم است، طوریکه کاهش در فعالیت LCAT بطور معنی‌دار سطوح ذرات HDL را کاسته و نهایتاً منجر به اختلال شدید در بیوستز HDL-C می‌شود (۲۱). همچنین LCAT در غلظت بالای گلوکز در پلاسما گلیکوزیله شده و غیرفعال می‌گردد. LPL (Lipoprotein lipase) آنزیم موثر در کاتابولیسم تری‌گلیسرید است که با اسیدهای چرب حاصل از هیدرولیز تری‌گلیسرید بدن را حمایت می‌کند. در رژیم پرچرب فعالیت LPL به سبب کمبود انسولین کاسته می‌شود، چراکه سنتز آن توسط انسولین انجام می‌گیرد (۲۴). از سوی دیگر HMG-CoA reductase (۳-hydroxy-۳-methylglutaryl-CoA reductase) ردوکتاز

پرکلسترول در موش‌ها موجب افزایش معنی‌دار شاخص‌های آتروژنیک (CRR, AC, AIP) در مقایسه با گروه کنترل گردید. درمان با تیمول کاهش معنی‌دار شاخص‌های مربوطه را در مقایسه با گروه‌های HCD و شم باعث شد. سنجش این شاخص‌ها به همراه مقایسه با بررسی‌های بافتی در میان گروه‌های مصرف کننده رژیم پرکلسترول با گروه‌های تحت درمان، اثرات تیمول را در بهبود پلاک قلبی تایید می‌کند.

هیپرکلسترولمی با پراکسیداسیون لیپیدی و کاهش فعالیت آنزیم‌های آنتی اکسیدان مرتبط است و نهایتاً منجر به آسیب سلولی می‌شود. در واقع چاقی و HCD تولید رادیکال‌های آزاد را افزایش داده و استرس اکسیداتیو را القاء می‌کند (۵). استرس اکسیداتیو منجر به آغاز و پیشرفت ضایعه آتراسکلروز می‌شود، که نتیجه آن به کارگیری مونوسیت‌ها و سلول‌های T از طریق القاء کموکین‌ها و مولکول‌های چسباننده سلولی اندوتلیال است. پراکسیداسیون لیپیدی در قلب به دلیل تغییر اکسیداسیون لیپیدها و پروتئین‌ها باعث کاهش یا از دست دادن تمامیت غشای سلولی می‌گردد که می‌تواند سرانجام به آریتمی قلبی، انفارکتوس، نارسایی قلبی یا مرگ ناگهانی منجر شود. مکانیسم پتانسیلی در بافت قلب احتمالاً به علت افزایش رسوب چربی در میوکارد است (۲۳).

اثرات آنتی اکسیدانی تیمول به کرات مطالعه شده و به اثبات رسیده است. بررسی Haque و همکاران در سال ۲۰۱۳ در موش‌های صحرایی چاق تحت رژیم پرچرب نشان داد که استفاده از تیمول به مدت ۴ هفته با دوز ۱۴ میلی گرم بر کیلوگرم وزن بدن، باعث تغییر معنی‌دار آنزیم‌های کبدی SOD (Superoxide dismutase)، MDA (Malondialdehyde) و کاتالاز به سطوح طبیعی شد (۱۱). همچنین تیمول در موش‌های چاق دیابتی باعث افزایش آنتی اکسیدها و نیز مهار مارکر پراکسیداسیون لیپیدی در اریتروسیت‌ها و بافت کلیوی گردید (۱۹). به علاوه، به کارگیری تیمول در موش‌های آسیب دیده با تتراکلرید کربن (CCl₄) سبب بهبود سطوح SOD و گلووتاتیون

آنزیم کلیدی در متابولیسم کلسترول است و نقش مهمی در کاهش سطح کلسترول خون و نیز بافت‌های محیطی داشته و بدین ترتیب تشکیل پلاک آتروم را در آئورت مهار می‌کند (۲۷). مطالعه Saravanan و همکارش در سال ۲۰۱۵ به خوبی آشکار کرد که مصرف غذای پرچرب می‌تواند باعث اختلال در عملکرد آنزیم‌های نام برده در متابولیسم لیپیدها شود. از طرفی، به کارگیری تیمول در این حیوانات از طریق تاثیر بر بهبود عملکرد آنزیم‌های موثر در مسیر متابولیسم لیپوپروتئین‌ها و نیز مهار بیان SREBP-1c (Sterol regulatory element binding protein-1c) سبب جلوگیری از انباشتگی لیپیدها در کلیه‌ها و کبد موش چاق دیابتی شد (۲۰).

در مطالعه حاضر استفاده از تیمول در موش‌های سوری تحت رژیم پرکلسترول توانست موجب تعدیل میزان لیپیدهای خون و همچنین منجر به بهبود پلاک قلبی شود. این احتمال وجود دارد که تیمول با تاثیر بر عملکرد بهینه فعالیت آنزیم‌های موثر در روند متابولیسم لیپیدها، منجر به کاهش سنتز کلسترول و ذخیره تری گلیسرید شده و همچنین با افزایش میزان HDL-C در انتقال کلسترول از شریانها به کبد توانسته است در بهبود پلاک آتروم موثر واقع شود.

در مطالعه ما مصرف غذای پرکلسترول سبب افزایش میزان LDL-C در گروه HCD گردید که با مصرف تیمول سطح سرمی LDL-C در مقایسه با گروه HCD کاهش یافت. اما این تغییرات از لحاظ آماری معنی‌دار نبود. در این شرایط سنجش میزان شاخص‌های آتروژنیک می‌تواند معیار تشخیصی مناسبی در پیش بینی میزان بروز آترواسکلروز در مراحل اولیه به شمار رود. شاخص آتروژنیک پلازما AIP رسوب سلول‌های ود و چربی را در قلب، عروق کرونر، آئورت، کبد و کلیه نشان می‌دهد. افزایش AIP نشان دهنده آسیب اکسیداتیو در این بافت‌ها می‌باشد (۶). همچنین CRR یا نسبت خطر قلبی قدرت پیش بینی بهتری از اختلالات قلبی و عروقی در مقایسه با پارامترهای فردی مستقل است (۷). در این مطالعه مصرف غذای

3. AL-Maleki, A.L. (2010): Antioxidant properties of thymol and butylated hydroxyl toluene in carbon tetrachloride-induced mice liver injury. *JKAU. Sci.* 22(1): 239-248.
4. Aman, S.h., Moin, S.h., Owais, M., Siddiqui, M.U. (2013): Antioxidant activity of thymol: protective role in AAPH-induced hemolysis in diabetic erythrocytes. *Int. J. Pharm. Sci. Invent.* 2(3): 55-60.
5. Amirkhizi, F., Siassi, F., Minaie, S., Djalali, M., Rahimi, A., Chamari, M. (2007): Is obesity associated with increased plasma lipid peroxidation and oxidative stress in women? *ARYA. Atheroscler.* 2(4): 189-192.
6. Basu, M., Prasad, R., Jayamurthy, P., Pal, K., Arumughan, C., Sawhney, R.C. (2007): Anti-atherogenic effects of seabuckthorn (*Hippophaea rhamnoides*) seed oil. *Phytomedicine.* 14(11): 770-777.
7. Katare, C., Saxena, S. (2013): Amelioration of selected cardiac risk factors through supplementation of diet with flaxseed and soya bean. *Inte. J. Nutr. Pharmacol. Neurol. Dis.* 3(4): 352-2657.
8. El-Nekeety, A.A., Mohamed, S.R., Hathout, A.S., Hassan, N.S., Aly, S.E., Abdel-Wahhab, M.A. (2011): Antioxidant properties of *Thymus vulgaris* oil against aflatoxin-induced oxidative stress in male rats. *Toxicol.* 57(7-8): 984-991.
9. Fachini-Queiroz, F.C., Kummer, R., Estevao-silva, C.F., Carvalho, M.D., Cunha, J.M., Grespan, R., Bersani-Amado, C.A., Nakamura, R.K. (2012): Effects of thymol and carvacrol, constituents of *thymus vulgaris* L. Essential oil, on the inflammatory response. *Evid. Based. Complement. Alternat. Med.* 2012(2012): 1-10.
10. Grassi, D., Desideri, G., Croce, G., Tiberti, S., Aggio, A., Ferri, C. (2009): Flavonoids, vascular function and cardiovascular protection. *Curr. Pharm. Des.* 15(10): 1072-1084.
11. Haque, M.R., Ansari, S.H., Najmi, A.K., Ahmad, M.A. (2014): Monoterpene phenolic compound thymol prevents high fat diet induced obesity in murine model. *Toxicol. Mech. Methods.* 24(2): 116-23.

پراکسیداز شده و همچنین با کاهش معنی دار در میزان MDA به بهبود بافت کبد منجر شد (۳). در بررسی حاضر نیز این احتمال وجود دارد که تیمول از طریق خواص آنتی اکسیدانی خود باعث افزایش فعالیت آنزیم‌های آنتی اکسیدانی و کاهش پراکسیداسیون لیپیدی شده، و در نتیجه اثرات درمانی خود را بر سطح لیپیدهای سرمی و شاخص‌های آتروژنیک اعمال کرده است. بدین ترتیب در ترمیم آسیب بافتی (پلاک قلبی) ناشی از مصرف کلسترول نیز موثر واقع شده است.

نتایج حاصل از مطالعه حاضر نشان داد، تیمار حیوانات با تیمول منجر به بهبود پلاک آتروم گردید و میزان لیپیدهای خون و مقادیر شاخص‌های آتروژنیک را که در اثر مصرف کلسترول افزایش یافته بودند، کاهش داد. همچنین تیمول توانست منجر به افزایش میزان HDL-C سرم گردد. احتمال می رود که تیمول با خواص آنتی اکسیدانی خود و با کاهش استرس اکسیداتیو در حذف رادیکال‌های آزاد ناشی از هیپرکلسترولمی موثر بوده و همچنین با بهبود عملکرد آنزیم‌های موثر در متابولیسم لیپوپروتئین‌ها منجر به تعدیل لیپیدهای خون و شاخص‌های آتروژنیک گردیده است. با توجه به اهمیت بیماری‌های قلبی عروقی در میزان مرگ و میر انسان‌ها، اثرات تیمول قابل توجه بوده و می‌تواند در آینده به عنوان داروی موثر در درمان آترواسکلروز در نظر گرفته شود.

فهرست منابع

۱. جلالوند، ف.، یغمایی، پ.، ابراهیم حبیبی، آ.، محمد آملی، م.، کیمیاگر، م. (۱۳۹۱): تاثیر برخی ترکیبات طبیعی روی غلظت آنتی اکسیدان تام سرم (TAC) در موش‌های چاق نژاد NMRI. *مجله علمی پژوهشی زیست‌شناسی جانوری تجربی.* ۱۲ (۳): ۱-۱۲.
۲. نجفیان، م.، ابراهیم حبیبی، آ.، یغمائی، پ.، پریور، ک.، لاریجانی، ب. (۱۳۹۰): تاثیر ترانس چالکون بر فعالیت آنزیم آلفا آمیلاز، میزان قند خون و لیپیدها در رت‌های دیابتی و غیردیابتی. *مجله ارمدان دانش.* ۱۶ (۱): ۶۰-۵۱.

12. Hu, Y.W., Zhang, P., Yang, J.Y., Huang, J.L., Ma, X., Li, S.F., Zhao, J.Y., Hu, Y.R., Wang, Y.C., Gao, J.J., Sha, Y.H., Zheng, L., Wang, Q. (2014): Nur77 Decreases Atherosclerosis Progression in apoE2/2 mice fed a high-fat/high-cholesterol diet. *PLoS. One.* 9(1): 1-12.
13. Karkhaneh, L., Yaghmaei, P., Parivar, K., Sadeghizadeh, M., Ebrahim-Habibi, A. (2016): Effect of trans-chalcone on atheroma plaque formation, liver fibrosis and adiponectin gene expression in cholesterol-fed NMRI mice. *Pharmacol. rep.* 68(4): 720-727.
14. Lee, S.J., Umamo, K., Shibamoto, T., Lee, K.G. (2005): Identification of volatile components in basil (*Ocimum basilicum* L.) and thyme leaves (*thymus vulgaris* L) and their antioxidant properties. *J. Food. Chem.* 91(1): 131-137.
15. Lohmann, C., Schäfer, N., von Lukowicz, T., Sokrates Stein, M.A., Borén, J., Rützi, S., Wahli, W., Donath, M.Y., Lüscher, T.F., Matter, C.M. (2009): Atherosclerotic mice exhibit systemic inflammation in periadventitial and visceral adipose tissue, liver, and pancreatic islets. *Atherosclerosis.* 207(2): 360-367.
16. Milei, J., Ottaviani, G., Lavezzi, A.M., Grana, D.R., Stella, I., Matturri, L. (2008): Perinatal and infant early atherosclerotic coronary lesions. *Can. J. Cardiol.* 24(2): 137-141.
17. Mohajeri, D. (2013): Effects of *Solanum lycopersicum* L. on serum lipid profile and oxidative stress in liver tissue of high fat fed diet rats. *Life. Sci.* 10(3s): 431-435.
18. Pleuso, M.R. (2006): Flavonoids attenuate cardiovascular disease, inhibit phosphodiesterase and modulate lipid homeostasis in adipose tissue and liver. *Exp. Biol. Med.* 231(8): 1287-1299.
19. Saravanan, S., Pari, L. (2016): Protective effect of thymol on high fat diet induced diabetic nephropathy in C57BL/6J mice. *Chem. Biol. Interact.* 245: 1-11.
20. Saravanan, S., Pari, L. (2015): Role of thymol on hyperglycemia and hyperlipidemia in high fat diet-induced type 2 diabetic C57BL/6J mice. *Eur. J. Pharmacol.* 761: 279-287.
21. Savel, J., Lafitte, M., Pucheu, Y., Pradeau, V., Tabarin, A., Couffinal, T. (2012): Very low levels of HDL cholesterol and atherosclerosis, a variable relationship—a review of LCAT deficiency. *Vasc. Health. Risk. Manag.* 8: 357-361.
22. Steinberg, D. (2009): The LDL modification hypothesis of atherogenesis: an update. *J. Lipid. Res.* 50(Suppl): S376-S381.
23. Weber, C., Noels, H. (2011): Atherosclerosis: current pathogenesis and therapeutic options. *Nat. Med.* 17(11): 1410-1422.
24. Wong, H., Schotz, M.C. (2002): The lipase gene family. *J. Lipid. Res.* 43(7): 993-999.
25. Xu, Y.J., Zhang, M., Ji, L., Elimban, V., Chen, L., Dhalla, N.S. (2012): Suppression of high lipid diet induced by atherosclerosis sarpogrelate. *J. Cell. Mol. Med.* 16(10): 2394-2400.
26. Yang, C., Sun, Z., Li, Y., Ai, J., Sun, Q., Tian, Y. (2014): The correlation between serum lipid profile with carotid intima-media thickness and plaque. *BMC. Cardiovasc. Disord.* 9(14): 181-188.
27. Young, C.E., Karas, R.H., Kuvin, J.T. (2004): High-density lipoprotein cholesterol and coronary heart disease. *Cardiol. Rev.* 12(2): 107-119.

