

بررسی اثرات مکمل ایزوفلاوون سویا بر روند التیام زخم جلدی متعاقب جراحی برداشت تخمدان در گربه

میلاذ غلامی^۱، حمیدرضا مسلمی^{۲*}، عباس جواهری وایقان^۳، رضا نارنجی‌ثانی^۲

چکیده

جراحی عقیم‌سازی در سگ و گربه از جراحی‌های رایج در دامپزشکی می‌باشد که می‌تواند به دو روش برداشت هم‌زمان رحم و تخمدان (اواریهیستریکتومی) و برداشت تخمدان‌ها به‌تنهایی (اواریکتومی) انجام گیرد. از آنجایی‌که برخی رژیم‌های غذایی در گربه‌ها حاوی مقدار زیادی جنیستین و دایدزین می‌باشد، بررسی اثر ایزوفلاوون سویا که حاوی مقادیر فراوانی از این دو ماده هست، بر روند ترمیم زخم در این گونه از حیوانات ضروری است. در این مطالعه از ۱۰ گربه نژاد DSH با سن بالای یک سال استفاده شد. اواریکتومی با رهیافت خط وسط صورت گرفت، و بعد از جراحی گربه‌ها به دو گروه پنج‌تایی شامل درمان (تیمار با ایزوفلاوون) و کنترل (دریافت‌کننده دارونما) تقسیم شدند. در گروه درمان، گربه‌ها روزانه ۵۰ میلی‌گرم ایزوفلاوون خوراکی دریافت کردند و در گروه کنترل از دارونما استفاده شد. در ادامه و در روزهای ۱۴ و ۲۸ بعد از جراحی، از محل زخم جراحی برای بررسی آسیب شناسی نمونه‌برداری شد و فاکتورهای میزان تراکم کلاژن، میزان شکل‌گیری عروق جدید و میزان فیبروبلاست‌ها مورد مطالعه قرار گرفت. در مشاهدات ریزینی، تغییرات معنی‌داری بین دو گروه درمان و کنترل از لحاظ ترمیم موضع زخم در روز ۱۴ مشاهده نگردید ($p \geq 0.05$) این تغییرات در روز ۲۸ بین دو گروه درمان و کنترل، تفاوت معنی‌دار داشت ($p < 0.05$). بنابراین از آنجایی‌که این ترکیب، سه شاخص مهم آسیب شناسی شامل میزان فیبروبلاستی، میزان تشکیل عروق خونی جدید و میزان تراکم، جهت‌گیری و بلوغ رشته‌های کلاژن را در روند ترمیم زخم تسریع می‌کند، بیانگر نقش مثبت آن بر ترمیم زخم پوست در گربه‌های اواریکتومی شده می‌باشد.

واژگان کلیدی: ایزوفلاوون سویا، اواریکتومی، زخم، گربه.

تاریخ دریافت: ۹۷/۱۷ تاریخ پذیرش: ۱۲۹۷/۲۰

مقدمه

استروژن‌ها از هورمون‌های استروئیدی می‌باشند که نقش مهمی در باروری پستانداران ایفا می‌کنند، و عمدتاً توسط تخمدان‌ها و جفت تولید می‌گردند. معروف‌ترین استروژن‌ها استرون استرادیول (E2) و استریول (E3) می‌باشد. استروژن دارای اثر (E1)،

باز دارنده مثبت و منفی بر محور هیپوتالاموس - هیپوفیز است (۱۰). بررسی پژوهشگران پیرامون نقش حیاتی استروژن بر ترمیم زخم بیانگر آن است که استروژن فرآیند ترمیم را در زخم‌های پوستی افراد سالم بهبود می‌بخشد (۱۴). همچنین گزارش شده است که استفاده‌ی موضعی از استروژن، تأخیر آشکار در روند ترمیم زخم در موش‌های ماده‌ی اواریکتومی شده را به دنبال دارد. این امر نشان می‌دهد که استروژن هم سرعت و هم کیفیت ترمیم زخم را بهبود می‌بخشد. همچنین اثر مثبت استروژن بر تمام مراحل و فاکتورهای ترمیم زخم ثابت شده است (۱).

قرص سویا گل، ترکیبی از عصاره سویا است که حاوی ۵۰ میلی‌گرم ایزوفلاوون می‌باشد که ۵۰٪ آن جنیستین، ۳۸٪ دایدزین و ۱۲٪ آن گلی‌سیتین است. ایزوفلاوون‌ها استروژن‌های گیاهی هستند که می‌توانند تاثیرات استروژنی در بدن حیوانات داشته باشند. جنیستین یک ترکیب ایزوفلاوونی است که عمدتاً در دانه‌هایی مثل سویا و یونجه یافت می‌شود (۳). حلقه‌ی فنولی و فاصله بین گروه‌های ۴-۷ هیدروکسیل در این ترکیب، ساختاری مشابه ۱۷ بتا استرادیول به این ماده می‌دهد و این امکان را به جنیستین می‌دهد که با گیرنده‌های آلفا و بتا استرادیول و با تمایل بیشتر با گیرنده‌های بتا استرادیول باند شده و اثراتی مشابه آن ایجاد کند (۱۳). با توجه به ویژگی‌های جنیستین این ترکیب می‌تواند به عنوان جانشین استروژن در رژیم غذایی گربه‌های عقیم برای کنترل دریافت مقدار مناسب غذا و پیشگیری از چاقی گربه‌های عقیم شده، استفاده شود.

۱- دانش‌آموخته‌ی دکترای عمومی دامپزشکی، دانشکده‌ی دامپزشکی دانشگاه سمنان، سمنان، ایران

*۲- گروه علوم دامگاهی، دانشکده‌ی دامپزشکی دانشگاه سمنان، سمنان، ایران h.moslemi@semnan.ac.ir

۳- گروه پاتوبیولوژی، دانشکده‌ی دامپزشکی دانشگاه سمنان، سمنان، ایران

هیدروکلراید (10 mg/kg)، زایلازین هیدروکلراید (0/5mg/kg) و آتروپین (0/02 mg/kg) انجام گرفت. در ادامه و پس از آماده‌سازی آسپتیک و شان‌گذاری در موضع جراحی، عمل جراحی برداشت تخمدان از رهیافت خط وسط انجام شد. در پایان لایه‌ی عضلانی با نخ جذبی و الگوی ساده سرتاسری و پوست با نخ غیرجذبی و الگوی تکی ساده بخیه شد. جهت پیشگیری از عفونت پس از جراحی از داروی سفتریاکسون (30 mg/kg bid)، به‌صورت وریدی و به مدت 5 روز و به‌عنوان مسکن از داروی کتورولاک (0/25mg/kg)، به‌صورت عضلانی و تک دوز استفاده شد. بعد از جراحی، گربه‌ها به‌صورت اتفاقی به دو گروه درمان (تیمار با ایزوفلاون) و کنترل (دریافت کننده دارونما) تقسیم شدند. در گروه درمان، روزانه یک قرص حاوی 50 میلی‌گرم ایزوفلاون به مدت 28 روز و در گروه کنترل نیز به‌صورت روزانه یک قرص بدون ایزوفلاون به مدت 28 روز خوراندند شد.

نمونه‌گیری

به‌منظور مشاهده‌ی روند ترمیم زخم و مطالعه آسیب شناسی بافتی، در روزهای 14 و 28 از قسمت مرکز زخم جراحی در پوست، بیوپسی صورت گرفت. نمونه‌های برداشته شده با استفاده از سوزن ته‌گرد بر روی یونولیت به صورت کامل پهن گردید تا از چروکیدگی بافت جلوگیری شود. سپس این نمونه‌ها در فرمالین بافر 10٪ غوطه‌ور شدند. این محلول پس از 24 ساعت با میزان مشابه از محلول جدید تعویض شد و تا زمان انجام آزمایش‌های بافتی در این محلول نگهداری شد.

مطالعه‌ی آسیب شناسی بافتی

نمونه‌های تهیه شده پس از قرار گرفتن در فرمالین بافر 10٪، جهت انجام مطالعات بافت‌شناسی به آزمایشگاه آسیب شناسی ارسال گردید. در این مرحله، از نمونه‌ها قالب‌های پارافینی تهیه و با روش استاندارد و با استفاده از دستگاه میکروتوم مقاطعی به ضخامت 5 میکرون تهیه شد. برای رنگ‌آمیزی برش‌های بافتی، از روش‌های هماتوکسیلین - ائوزین (H&E) و ماسون‌تری‌کروم

دایدزین دسته دیگری از ایزوفلاون‌هاست که دارای اثرات شناخته شده استروژنیک است. همچنین گلی‌سیتین یکی دیگر از ایزوفلاون‌هاست که در سویا گزارش شده و فعالیت استروژنی آن نشان داده است (16).

با توجه به اهمیت و تقاضای بالا برای عقیم‌سازی گربه‌های خانگی و حتی خیابانی و متعاقب آن کاهش سطح استروژن در این حیوانات که می‌تواند عوارضی نظیر چاقی و تأخیر در التیام زخم را به همراه داشته باشد، این مطالعه به منظور بررسی اثر مصرف خوراکی ترکیب استروژن گیاهی (قرص سویاگل) بر روند التیام زخم جلدی در گربه‌های اواریکتومی شده انجام شده است.

مواد و روش کار

مدل حیوانی

در این مطالعه از 10 فلامه گربه‌ی ماده نژاد DSH بالای یک سال استفاده شد. گربه‌ها به مدت 2 هفته در قفس‌های انفرادی به‌منظور سازگاری با محیط و دستیابی به اطلاعات پایه درمورد آن‌ها نگهداری شدند. پیش از آغاز مطالعه، حیوانات از نظر سلامت کلی برای انجام مطالعه مورد ارزیابی قرار گرفتند. در مدت مطالعه حیوانات دسترسی آزاد به آب و غذا داشته، و غذای مورد استفاده آنها فاقد محصولات سویا بوده است. این تحقیق در زمستان 1396 و در دانشکده‌ی دامپزشکی دانشگاه سمنان انجام گرفت. روش انجام این مطالعه مطابق اصول اخلاقی مورد تأیید کمیته‌ی پژوهش دانشکده دامپزشکی دانشگاه سمنان انجام شد.

روش جراحی

قبل از جراحی حیوانات به مدت 10 ساعت ناشتا نگه‌داشته و از 4 ساعت قبل دسترسی آن‌ها به آب قطع شد. برای پیش بیهوشی، گربه‌ها آسپرومازین با دوز 0/1 mg/kg و به‌صورت داخل عضلانی دریافت کردند. پس از کارگذاری کاتتر در ورید سفالیک، القای بیهوشی با ترکیب دارویی کتامین

و ب). در روز ۲۸ در ناحیه‌ی ترمیم تراکم فیبروسیت‌ها نسبت به فیبروبلاست‌ها در گروه کنترل به‌مقدار زیاد، اما در گروه درمان فیبروبلاست‌ها در ناحیه‌ی ترمیم دارای تراکم زیاد و فیبروسیت‌ها به مقدار اندک بودند بطوریکه در این فاکتور بین دو گروه اختلاف معنی‌دار بود ($p < 0/05$) (نگاره‌ی ۲، الف و ب).

در بررسی میزان شکل‌گیری عروق جدید در روز ۱۴، در هر دو گروه درمان و کنترل، در محل ترمیم تعداد زیادی عروق خونی جدید مشاهده شد (نگاره‌ی ۳، الف و ب) بطوریکه در این فاکتور تفاوتی بین این دو گروه مشاهده نگردید ($p \geq 0/05$). در روز ۲۸، در گروه درمان تعداد زیادی عروق خونی جدید مشاهده می‌شود در حالیکه این میزان در گروه کنترل بسیار اندک بود و از این لحاظ بین دو گروه اختلاف معنی‌دار می‌باشد ($p < 0/05$) (نگاره‌ی ۴، الف و ب).

تراکم، جهت‌گیری و بلوغ رشته‌های کلاژن در روز ۱۴ در هر دو گروه کنترل و درمان، در محل ترمیم به‌طور کامل صورت گرفته بود (نگاره‌ی ۵، الف و ب). در حالی‌که در روز ۲۸، تراکم رشته‌های کلاژن در گروه کنترل متناسب با پیشرفت ترمیم و مختصری سازمان یافته‌تر از روز ۱۴ بود. هولی در گروه درمان رشته‌های ضخیم کلاژن با تراکم بالا و دسته‌بندی سازمان‌یافته‌تر و همراه با ماتریکس بینابینی بیشتر در بین دسته‌های کلاژن دیده می‌شد که از این لحاظ نیز بین دو گروه اختلاف معنی‌دار وجود داشت ($p < 0/05$) (نگاره‌ی ۶، الف و ب).

استفاده گردید. پس از آماده شدن، مقاطع توسط میکروسکوپ نوری مورد مطالعه قرار گرفت. در ارزیابی آسیب شناسی بافتی، معیارهای میزان فیبروبلاستی، میزان تشکیل عروق خونی جدید و میزان تراکم، جهت‌گیری و بلوغ رشته‌های کلاژن بر اساس روش Gal و همکاران مورد مطالعه و بررسی قرار گرفت. بر این اساس امتیاز صفر = هیچ فیبروبلاست، آنژیوژنز و کلاژنی مشاهده نشد. امتیاز یک = فیبروبلاست در بافت احاطه کننده‌ی ناحیه‌ی زخم به میزان کم، آنژیوژنز در بافت زیر جلد به میزان کم و کلاژن در کمترین میزان در بافت گرانوله حضور داشتند. امتیاز دو = فیبروبلاست، آنژیوژنز و کلاژن به میزان کمی در بافت گرانوله دیده شدند. امتیاز سه = فیبروبلاست، آنژیوژنز و کلاژن به میزان متوسط در بافت گرانوله حضور داشتند و امتیاز چهار = فیبروبلاست، آنژیوژنز و کلاژن به میزان قابل‌ملاحظه‌ای در بافت گرانوله دیده شدند (۵).

تجزیه و تحلیل آماری

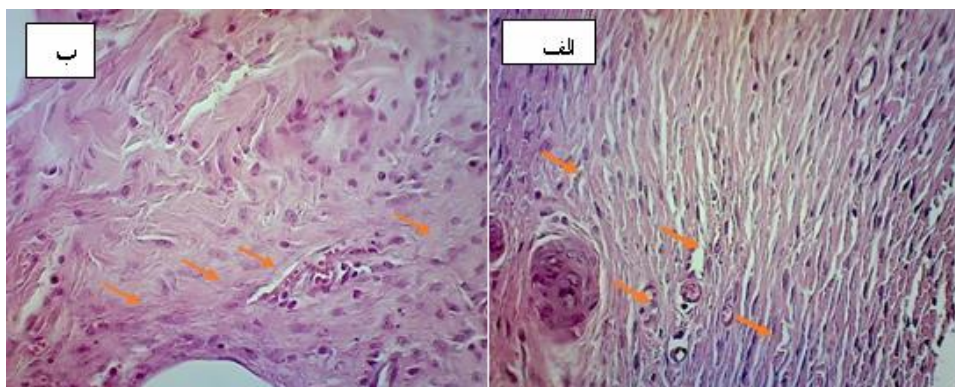
نتایج حاصل از مطالعات آسیب شناسی با استفاده از بسته نرم افزاری SPSS-24 و آزمون آماری من‌ویتنی مورد تجزیه و تحلیل قرار گرفت. سطح معنی‌داری $p < 0/05$ در نظر گرفته شد.

نتایج

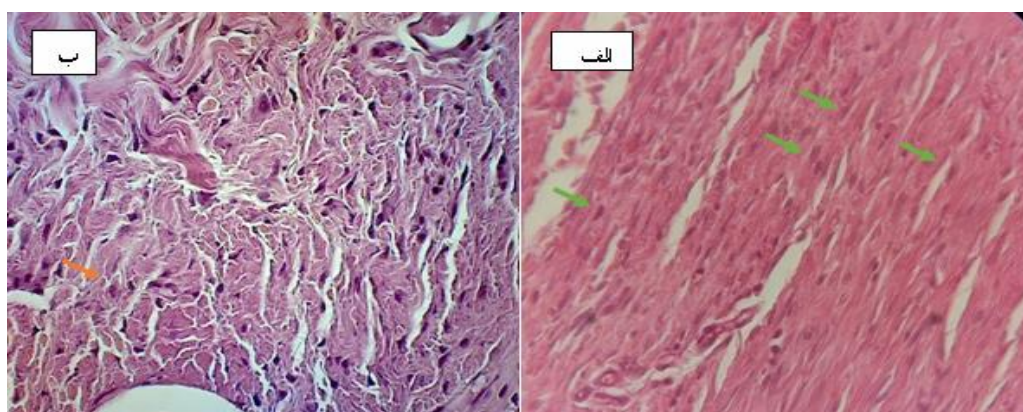
براساس مشاهدات بافتی (جدول ۱)، از نظر تراکم فیبروبلاست‌ها در روز ۱۴ بین گروه کنترل و درمان تفاوتی مشاهده نگردید ($p \geq 0/05$) و در هر دو گروه، تراکم زیاد فیبروبلاست‌ها نسبت به فیبروسیت‌ها در ناحیه‌ی ترمیم مشاهده شد (نگاره‌ی ۱، الف

جدول ۱- میانگین و انحراف معیار میزان شاخص‌های آسیب شناسی در این مطالعه در هر ردیف بین گروه‌های غیرهم‌نام (a) و (b) اختلاف معنی‌داری مشاهده شد

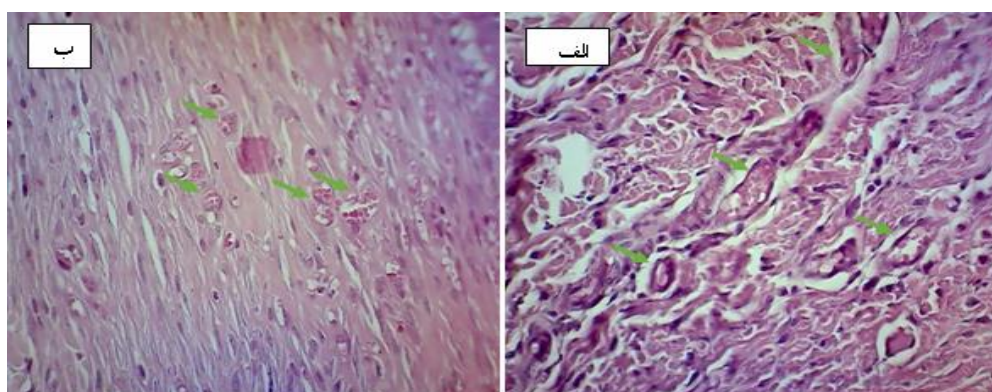
روز بیست و هشتم		روز چهاردهم		
گروه درمان	گروه کنترل	گروه درمان	گروه کنترل	
$b_{3/8} \pm 0/45$	a ₁	$3/8 \pm 0/45$	$3/8 \pm 0/45$	تراکم فیبروبلاست‌ها
$b_{3/8} \pm 0/45$	$a_{0/4} \pm 0/55$	۴	$3/8 \pm 0/45$	شکل‌گیری عروق جدید
b ₄	a ₃	$3/8 \pm 0/45$	$3 \pm 0/45$	تراکم، جهت‌گیری و بلوغ رشته‌های کلاژن



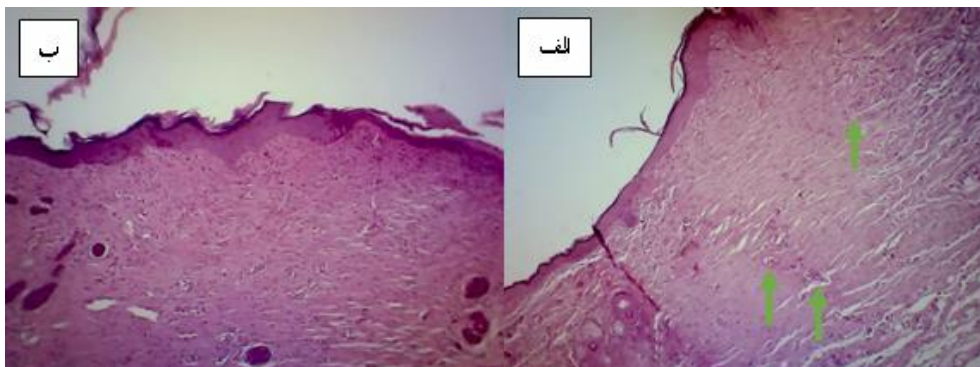
نگاره ۱- نمای ریزبینی زخم و مقایسه‌ی دو گروه از نظر تراکم فیبروبلاست‌ها در روز ۱۴ (الف) گروه درمانی (ب) گروه کنترل. در هر دو گروه، تراکم زیاد فیبروبلاست‌ها نسبت به فیبروسیت‌ها در ناحیه‌ی ترمیم مشاهده می‌شود. رنگ‌آمیزی H&E، بزرگ‌نمایی ۴۰۰X.



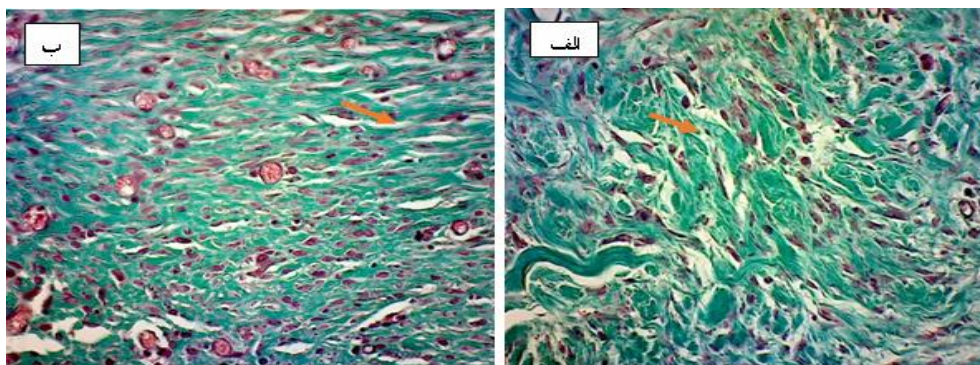
نگاره ۲- نمای ریزبینی زخم و مقایسه‌ی دو گروه از نظر تراکم فیبروبلاست‌ها در روز ۲۸ (الف) گروه درمانی، فیبروبلاست‌ها در ناحیه‌ی ترمیم دارای تراکم زیاد و فیبروسیت‌ها به مقدار اندک می‌باشند (ب) گروه کنترل. تراکم فیبروسیت‌ها نسبت به فیبروبلاست‌ها در گروه کنترل دیده می‌شود. رنگ‌آمیزی H&E، بزرگ‌نمایی ۴۰۰X.



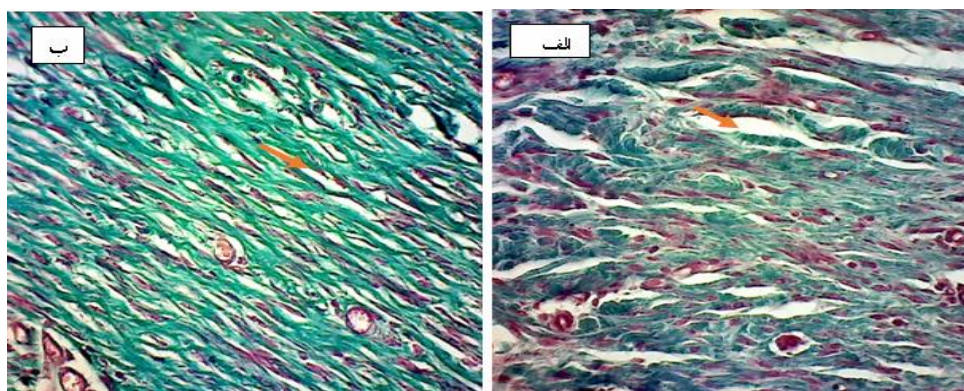
نگاره ۳- نمای ریزبینی زخم و مقایسه‌ی دو گروه از نظر میزان شکل‌گیری عروق جدید در روز ۱۴ (الف) گروه درمانی، (ب) گروه کنترل. در هر دو گروه، در محل ترمیم تعداد زیادی عروق خونی تازه تشکیل مشاهده می‌شود. رنگ‌آمیزی H&E، بزرگ‌نمایی ۴۰۰X.



نگاره‌ی ۴- نمای ریزبینی زخم و مقایسه‌ی دو گروه از نظر میزان شکل‌گیری عروق جدید در روز ۲۸ (الف) گروه درمانی، (ب) گروه کنترل. در گروه درمانی تعداد زیادی عروق خونی تازه تشکیل مشاهده می‌شود در حالیکه این میزان در گروه کنترل بسیار اندک می‌باشد. رنگ‌آمیزی H&E. بزرگ‌نمایی ۱۰۰X.



نگاره‌ی ۵- نمای ریزبینی زخم و مقایسه‌ی دو گروه از نظر میزان تراکم، جهت‌گیری و بلوغ رشته‌های کلاژن در روز ۱۴ (الف) گروه درمانی، (ب) گروه کنترل. تراکم، جهت‌گیری و بلوغ رشته‌های کلاژن در هر دو گروه کنترل و درمان، در محل ترمیم به‌طور کامل مشاهده می‌شود. رنگ‌آمیزی ماسون‌تری کروم، بزرگ‌نمایی ۴۰۰X.



نگاره‌ی ۶- نمای ریزبینی زخم و مقایسه‌ی دو گروه از نظر میزان تراکم، جهت‌گیری و بلوغ رشته‌های کلاژن در روز ۲۸ (الف) گروه درمانی، (ب) گروه کنترل. تراکم، جهت‌گیری و بلوغ رشته‌های کلاژن در گروه کنترل بسیار کم ولی در گروه درمان رشته‌های ضخیم کلاژن با تراکم بالا و با سازمان یافتگی بهتر دیده می‌شود. رنگ‌آمیزی ماسون‌تری کروم، بزرگ‌نمایی ۴۰۰X.

بحث

هورمون‌های جنسی به‌خصوص استروژن در جنس ماده و تستوسترون در جنس نر است. زیرا این هورمون‌ها تأثیر بسیار زیادی در کنترل اشتها و دریافت غذا دارند به‌طوری‌که در حیوان عقیم نشده به‌خوبی باعث کنترل وزن حیوان می‌شوند درحالی‌که در حیوان عقیم این تأثیر برداشته‌شده و چاقی بروز می‌کند (۹). در یک مطالعه که روی موش‌های صحرایی اواریکتومی شده صورت گرفته، نشان داده‌شده است که تزریق استروژن بصورت آگزوژن می‌تواند موجب طبیعی شدن و کنترل دریافت غذا شده و از انباشتگی چربی جلوگیری کند (۹). بنابراین، این‌گونه به نظر می‌رسد که دریافت استروژن در حیوانات عقیم می‌تواند موجب کنترل افزایش وزن شود. همچنین Holcomb و همکاران در سال ۲۰۰۹ با مطالعه بر موش‌های اواریکتومی شده بیان داشتند، چاقی که یکی از عوارض برداشت تخمدان‌ها می‌باشد، می‌تواند منجر به تأخیر مشخص در التیام زخم گردد. نامبردگان در این مطالعه کاهش میزان استروژن را علت اصلی این نقیصه بیان نمودند (۹).

در ارتباط با سطح استروژن و روند التیام زخم، مطالعات متعددی صورت گرفته است. مشخص شده است با افزایش سن، به دلیل کاهش ترشح اندروژن‌ها روند ترمیم زخم به‌کندی صورت می‌گیرد که این امر بیان می‌دارد بین کهولت سن، ترشح اندروژن‌ها و ترمیم زخم ارتباط مستقیمی وجود دارد (۲). در مطالعات گوناگونی که در ارتباط با تأثیر ترکیبات مختلف در بررسی روند ترمیم زخم صورت گرفته است، شاخص‌هایی مانند میزان تراکم کلاژن، تعداد فیبروبلاست‌ها و میزان رگزایی سنجیده شده است و از طریق بررسی این شاخص‌ها، روند ترمیم و بهبودی زخم از لحاظ بافت‌شناسی ارزیابی شده است (۱۸).

Zhou و همکاران در سال ۲۰۱۶، در مطالعه‌ای در دو گروه موش سوری اواریکتومی شده و سالم، اثر استرادیول را بر روند التیام زخم جلدی مورد بررسی قرار دادند. نامبردگان در این

در مطالعه‌ی حاضر اثرات مکمل ایزوفلاوون سویا بر روند التیام زخم جلدی در ۱۰ قلاده گربه‌ی نژاد DSH که تحت جراحی برداشت تخمدان قرار گرفته بودند، بررسی شد. عقیم‌سازی یکی از رایج‌ترین موارد جراحی در دام‌های کوچک محسوب می‌شود که به‌منظور کنترل تغییرات رفتاری مرتبط با چرخه‌های هورمونی و توله‌زایی و همچنین جلوگیری از بیماری‌ها صورت می‌گیرد. روش استاندارد در ایالات متحده آمریکا، جراحی برداشت هم‌زمان رحم و تخمدان (OHE) و در کشورهای اروپایی جراحی برداشت تخمدان (OVE) هست. از آنجایی‌که یکی از مهترین دلایل انجام جراحی عقیم‌سازی، کاهش ریسک تومورهای پستانی و رحمی است، مطالعات موجود نشان داده است با توجه به این‌که این اختلالات وابسته به هورمون‌های جنسی هستند، این خطرات در OVE و OHE مشابه یکدیگرند و در هر دو روش به دلیل خروج تخمدان‌ها ریسک ابتلا کاهش می‌یابد. همچنین بررسی‌ها نشان داده است که عقیم‌سازی به روش اواریکتومی در مقایسه با روش اواریوهیستریکتومی به دلیل برش جراحی کمتر، زمان جراحی و بیهوشی کوتاه‌تر، ارجح هست. بنابراین جراحی OVE می‌تواند نسبت به OHE مناسب‌تر باشد (۶). به همین خاطر، در مطالعه‌ی حاضر از روش برداشت تخمدان در گربه‌ها استفاده گردید.

همچنین با توجه به اهمیت و فراوانی موارد عقیم‌سازی در گربه‌های خانگی و حتی خیابانی و متعاقب آن کاهش سطح استروژن که می‌تواند عوارضی نظیر چاقی و تأخیر در التیام زخم را به همراه داشته باشد (۹)، بر آن شدیم تا با مصرف خوراکی ترکیب استروژن گیاهی در گربه‌های اواریکتومی شده، به تأثیر این مکمل بر روند التیام زخم جلدی در این مدل حیوانی پردازیم. آنچه مهم به نظر می‌رسد عواقب پس از عقیم‌سازی است. از مهم‌ترین عواقب عقیم‌سازی، کاهش سطح استروژن و چاقی پس از جراحی و تأخیر در التیام زخم در این حیوانات می‌باشد. دلیل این افزایش وزن عدم حضور

به افزایش التهاب، بی‌نظمی در فعالیت پروتئاز و کاهش رسوب ماتریکس شده و در نتیجه تأخیر در التیام زخم اتفاق می‌افتد. درمان‌های استروژنی به‌صورت موضعی یا سیستمیک از طریق کاهش التهاب و تحریک رسوب ماتریکس و افزایش اپیتلیزاسیون روند التیام را تسریع می‌نمایند (۱۵).

در ارتباط با تعداد فیبروبلاست‌ها، نتایج به‌دست‌آمده از این مطالعه نشان می‌دهد، اثر قرص سویاگل بر روی گربه‌های اواریکتومی شده باعث افزایش تعداد فیبروبلاست‌ها در محل ترمیم در روز ۲۸ در گروه درمان شده است. همان‌طور که محققین بیان کرده‌اند، استروژن از طروق مختلف از جمله تغییر پاسخ‌های التهابی، تغییر فعالیت سلول‌های درگیر در فرآیند ترمیم مانند فیبروبلاست‌های تولیدکننده ماتریکس خارج سلولی و از طریق نقش فعال در رگ‌زایی این عمل را انجام می‌دهد. فیبروبلاست‌ها از مهم‌ترین سلول‌های مزانشیمی در ترمیم زخم می‌باشند. این سلول‌ها، کلاژن پایه‌ی ماتریکس خارج‌سلولی را سنتز و ماتریکس موقتی بر پایه‌ی فیبرین را جایگزین می‌کنند. همچنین، فیبروبلاست‌ها به نزدیک‌شدن لبه‌های زخم و پوشاندن زخم از طریق خواص انقباضی خود کمک می‌کنند (۷). فیبروبلاست‌هایی که به سیگنال مهاجرت پاسخ داده و در ماتریکس موقت حضور یافته‌اند، از دو جمعیت مختلف مشتق می‌شوند. یک منبع فیبروبلاست، از سلول‌های تمایز یافته‌ی موجود در نزدیکی زخم است و منبع ثانویه‌ی آن به نظر می‌رسد که از سلول‌های مزانشیمی تمایز یافته‌ی مجاور باشد که توسط محصولات متعدد ماکروفاژ تحریک می‌شوند (۴).

در ارتباط با میزان تراکم کلاژن در مطالعه‌ی حاضر، یافته‌های میکروسکوپی نشان داد که اثر ایزوفلاوون سویا بر گربه‌های اواریکتومی شده باعث افزایش میزان تراکم کلاژن در روز ۲۸ در گروه درمان شد. که این مسئله می‌تواند ناشی از تداوم استفاده و تأثیر بیشتر ترکیبات استروژنی باشد. تحقیقات مختلف نشان می‌دهد که پس از یائسگی و با افزایش سن، سطح استروژن و به دنبال آن میزان کلاژن در پوست بطور

مطالعه بیان نمودند که ۱۷-بتا استرادیول از طریق تنظیم تمایز کراتینوسیت‌ها می‌تواند موجب تسریع در ترمیم زخم‌های جلدی شود (۲۰). Rajabi و Rajabi در سال ۲۰۰۷، در مطالعه‌ای اثر استروژن بر ترمیم زخم را مورد بررسی قرار دادند. این مطالعه نشان داد در گروه تیمار بعد از گذشت ۱۰ روز میزان جمع شدگی زخم ۸۹/۹٪ و در روز ۲۰ این میزان ۱۰۰٪ بود. اما میزان جمع‌شدگی زخم در گروه کنترل در روز ۱۰ ۷۵٪ و در روز ۲۰، ۹۸/۴٪ بود. آن‌ها نتیجه گرفتند که تجویز استروژن باعث پیشرفت مشخص در روند ترمیم زخم‌های جلدی شده و هیچ اسکار و اثر زخمی از خود باقی نمی‌گذارند (۱۴).

یافته‌های آسیب‌شناسی بافتی در مطالعه کنونی نشان داد که تجویز خوراکی قرص سویاگل حاوی ۵۰ میلی‌گرم ایزوفلاوون در گروه درمان باعث افزایش رگ‌زایی در روز ۲۸ شده است که می‌تواند به دلیل احیاء بیان فاکتور رشد اندوتلیال رگی (VEGF) به‌وسیله استروژن و تأثیر بر فرآیند تکثیر سلول‌های اندوتلیال بر فرآیند رگ‌زایی باشد (۱۲ و ۱۷). Johnson و همکاران در مطالعات خود در ارتباط با فرآیند ترمیم زخم، رگ‌زایی را یکی از سازوکارهای بهبود زخم بیان کردند. با توجه به اینکه تشکیل عروق جدید از مویرگ‌های قبلی، باعث افزایش تغذیه‌ی بافت و نفوذ ترکیبات ضروری برای فرآیند ترمیم به محل زخم می‌شود و روند ترمیم زخم را تسریع می‌بخشد، رگ‌زایی و شکل‌گیری مویرگ جهت تسریع در روند خون‌رسانی به محل مزبور همراه با بیان فاکتور VEGF افزایش می‌یابد (۱۱). تحقیقات نشان داده است PDGF نقش حیاتی خود را در ترمیم زخم به‌عنوان میتوز و محرک رگ‌زایی اعمال می‌کند. مشخص شده است. استروژن با تحریک منوسیت‌ها و ماکروفاژها در تولید PDGF می‌تواند اثرات خود را با افزایش این فاکتور بر رگ‌زایی اعمال نماید (۸). همچنین مطالعات مختلف نشان داده است که هورمون‌های جنسی در جنس ماده بر بهبود زخم‌های پوستی تأثیر می‌گذارند. تحقیقات نشان داده‌اند در دوران یائسگی، کاهش سطح استروژن سیستمیک، منجر

- 2- Ashcroft, G.S. (2004): Sex differences in wound healing. *Adv. Mol. Cell. Biol.* 34: 321-328.
- 3- Brownson, D.M., Azios, N.G., Fuqua, B.K., Dharmawardhane, S.F., Mabry, T.J. (2002): Flavonoid effects relevant to cancer. *J. Nutr.* 132: 3482-3489.
- 4- Darby, I.A., Laverdet, B., Bonté, F., Desmoulière, A. (2014): Fibroblasts and myofibroblasts in wound healing. *Clin. Cosmet. Investig. Dermatol.* 7: 301-311.
- 5- Gal, P., Kilik, R., Mokry, M., Vidinsky, B., Vasilenko, T., Mozes, S., Lenhardt, L. (2008): Simple method of open skin wound healing model in corticosteroid-treated and diabetic rats: standardization of semi-quantitative and quantitative histological assessments. *Vet. Med.* 53(12): 652-965.
- 6- Gower, S., Mayhew, P. (2008): Canine laparoscopic and laparoscopic-assisted ovariohysterectomy and ovariectomy. *Compendium (Yardley, PA).* 30: 430-440.
- 7- Guo, S.A., DiPietro, L.A. (2010): Factors affecting wound healing. *J. Dent. Res.* 89(3): 219-229.
- 8- Henderson, J.L., Cupp, C.L., Ross, E.V., Shick, P.C. (2003): The effects of autologous platelet gel on wound healing. *Ear. Nose. Throat. J.* 82(8): 598-602.
- 9- Holocomb, V.B., Keck, V.A., Barrett, J.C., Hong, J., Libutti, S.K., Nunez, N.P. (2009): Obesity Impairs Wound Healing in Ovariectomized Female Mice. *In Vivo.* 23(4): 515-518.
- 10- Horng, H.C., Chang, W.H., Yeh, C.C., Huang, B.S., Wang, P.H., Chang, C.P., Chen, Y.J., Tsui, K.H. (2017): Estrogen Effects on Wound Healing. *Int. J. Mol. Sci.* 18(2325): 1-14.
- 11- Johnson, K.E., Wilgus, T.A. (2014): Vascular endothelial growth factor and angiogenesis in the regulation of cutaneous wound repair. *Adv. Wound Care.* 3(10): 647-661.
- 12- Leen, L.L., Filip, C., Billon, A., Garmy-Susini, B., Jalvy, S., Robbesyn, F., Daret, D., Allieres, C., Rittling, S.R., Werner, N., Nickenig, G., Deutsch, U., Duplaa, C., Dufourcq, P., Lenfant, F., Desgranges, C., Arnal, J.F., Gadeau, A.P. (2008): Estrogen-Stimulated Endothelial Repair Requires Osteopontin. *Arterioscler. Thromb. Vasc. Biol.* 28(12): 2131-2136.

مشخص کاهش یافته و در نتیجه پیری و چروکیدگی در پوست افزایش می‌یابد. همچنین مشخص شده است که درمان با ترکیبات استروژنی، موجب افزایش بلوغ و دسته‌بندی رشته‌های کلاژن و در نتیجه طراوات در پوست خانم‌های یائسه می‌شود (۱۹).

ایزوفلاوون‌ها استروژن‌های گیاهی هستند که می‌توانند تأثیرات استروژنی در بدن حیوانات داشته باشند. از این گروه جنیستین یک ترکیب ایزوفلاوون است که عمدتاً در دانه‌هایی مثل سویا و یونجه یافت می‌شود (۳). جنیستین از لحاظ ساختاری بسیار مشابه ۱۷ بتا استرادیول می‌باشد و این تشابه ساختاری باعث می‌شود که این ترکیب با گیرنده‌های استرادیولی باند شده و اثراتی مشابه آن ایفا کند (۱۳). همچنین مشخص شده است که دایدزین و گلی‌سیتین نیز دارای فعالیت استروژنی می‌باشند (۱۶). قرص سویا گل، ترکیبی از عصاره‌ی سویا و حاوی جنیستین، دایدزین و گلی‌سیتین است. که مطالعه‌ی حاضر تأثیر مثبت آن را بر فاکتورهای میزان تراکم کلاژن، تعداد فیبروبلاست‌ها و میزان رگزایی بیان نمود. نتایج این مطالعه نشان داد که تداوم استفاده از ترکیبات استروژن، باعث بلوغ بیشتر در دسته‌بندی رشته‌های کلاژن و حضور مانریکس بینابینی بیشتر در بین این دسته‌ها می‌گردد که از نظر بالینی در کنار افزایش رگزایی، منجر به شاداب‌سازی پوست در مقایسه با گروه کنترل شده است. در نتیجه، از آنجایی این ترکیب سه شاخص مهم آسیب شناسی را در روند ترمیم زخم تسریع می‌کند، بیانگر نقش مثبت آن بر ترمیم زخم در گربه‌های اواریکتومی شده می‌باشد.

فهرست منابع

- 1- Ashcroft, G.S., Mills, S.J., Lei, K., Gibbons, L., Jeong, M.J., Taniguchi, M., Burow, M., Horan, M.A., Wahl, S.M., Nakayama, T. (2003): Estrogen modulates cutaneous wound healing by downregulating macrophage migration inhibitory factor. *J. Clin. Invest.* 111(9): 1309-1318.

- 13- Morito, K., Hirose, T., Kinjo, J., Hirakawa, T., Okawa, M., Nohara, T., Ogawa, S., Inoue, S., Muramatsu, M., Masamune, Y. (2001): Interaction of phytoestrogens with estrogen receptors alpha and beta. *Biol. Pharm. Bull.* 24(4): 351-356.
- 14- Rajabi, M.A., Rajabi, F. (2007): The effect of estrogen on wound healing in Rats. *Pak. J. Med. Sci.* 23(3): 394-352.
- 15- Routley, C.E., Ashcroft, G.S. (2009): Effect of estrogen and progesterone on macrophage activation during wound healing. *Wound Repair Regen.* 17(1): 42-50.
- 16- Song, T.T., Hendrich, S., Murphy, P.A. (1999): Estrogenic activity of glycitein, a soy isoflavone. *J. Agric. Food. Chem.* 47(4): 1607-1610.
- 17- Stevenson, S., Taylor, A.H., Meskiri, A., Sharpe, D.T., Thornton, M.J. (2008): Differing responses of human follicular and nonfollicular scalp cells in an in vitro wound healing. *Wound. Rep. Reg.* 16: 243-253.
- 18- Suntar, I., Tatlı, I.I., Akkol, E.K., Keleş, H., Kahraman, C., Akdemir, Z. (2010): An ethnopharmacological study on *Verbascum* species: From conventional wound healing use to scientific verification. *J. Ethnopharmacol.* 132(2): 408-413.
- 19- Wilkinson, H.N., Hardman, M.J. (2017): The role of estrogen in cutaneous ageing and repair. *Maturitas.* 103: 60-64.
- 20- Zhou, T., Yang, Z., Chen, Y., Chen, Y., Huang, Z., You, B., Peng, Y., Chen, J. (2016): Estrogen Accelerates Cutaneous Wound Healing by Promoting Proliferation of Epidermal Keratinocytes via Erk/Akt Signaling Pathway. *Cell. Physiol. Biochem.* 38(3): 959-968.