تغییرات بافتی ناشی از تغذیه با جیره‌های حاوی مقادیر مختلف آفلاتوکسین B_1 در میگوی سفید هندی

بابک قائدنیا[1*]، منصور بیات[2]، ایرج سهرابی‌حقدوست[2]، عباسعلی مطلبی[3]، ابوالفضل سپهداری[3]

چکیده

هدف از این مطالعه بررسی تغییرات بافتی ناشی از تغذیه با جیره‌های حاوی مقادیر مختلف آفلاتوکسین B1 در میگوی سفید هندی می‌باشد. در این مطالعه میگوهای سفید هندی (*Fenneropenaeus indicus*) با وزن (گرم ۱/۷۶ ± ۱۱/۷۹) با جیره‌های غذایی حاوی مقادیر ۰، ۲۰، ۵۰، ۱۰۰، ۲۰۰، ۴۰۰، ۸۰۰ و ۱۶۰۰ ppb آفلاتوکسین B_1 ($AFLB_1$) بمدت ۸ هفته تغذیه شدند. تغییرات آسیب‌شناسی بافتی در هپاتوپانکراس، بافت عضله و روده میانی در پایان هفته چهارم و هشتم بررسی شد. تغییرات بافت‌شناسی در هپاتوپانکراس، شامل تغییر شکل مقطع ستاره‌ای توبول‌های هپاتوپانکراس و کاهش سلول‌های پوششی و تغییرات دژنراتیو و آتروفی سلول‌های ترشحی پوششی این توبول‌ها، نکروزه شدن بافت هپاتوپانکراس و تجمع سلول‌های فیبروبلاست در دیواره توبولهای هپاتوپانکراس مشاهد شد. در بافت عضله، جدا شدن دستجات عضلانی از یکدیگر و ایجاد فاصله بین آنها مشاهد گردید که تایید کننده کاهش وزن و لاغری در تیمارهای ۸۰۰ ppb می‌باشد. در بافت روده میانی نکروزه و کنده شدن مخاط روده در میگوهای تغذیه شده با جیره های ۱۶۰۰ ppb آفلاتوکسین B_1، در پایان هشتم مشاهده گردید.

واژگان کلیدی: *آفلاتوکسین B_1، میگوی سفید هندی، تغییرات آسیب‌شناسی بافتی*

تاریخ دریافت: ۹۲/۱۱/۲۲ تاریخ پذیرش: ۹۳/۳/۷

مقدمه

تا قبل از این مطالعه اطلاعات قابل استنادی در خصوص تأثیرات مواجهه با $AFLB_1$ در میگوی سفید هندی (*Fenneropenaeus indicus*) که گونه بومی ایران محسوب می‌شود در دست نبود. مطالعات انجام شده از سه دهه گذشته در این خصوص بر روی گونه‌های *Penaeus stylirustris* و *Litopenaeus vannamei* یا *Penaeus monodon* انجام گرفته است که گونه بومی ایران محسوب نمی‌شوند (۱۲ و ۱۰، ۵، ٤، ۱). در سال ۱۹۸۳ Wiseman و همکاران به بررسی سمیت $AFLB_1$ در میگوهای خانواده پنائیده پرداخته و تأثیر این سم را پس از تیمار کردن میگوهای *P. stylirustris* و *L.vannamei* به صورت خوراکی و تزریقی مورد بررسی قرار دادند. آنها اعلام کردند که در تیمارهای تزریقی ۵۰ و ۱۰۰mg/Kg به ترتیب پس از ۹٦ و ٢٤ ساعت مرگ و میر مشاهده شد و در میگوهای تغذیه شده با جیره حاوی ۳۰۰mg/Kg دو بار در روز به مدت ۲۸ روز مرگ و میر پس از چهار هفته مشاهده شده است. علاوه بر این آنها اظهار داشتند که جراحات بافتی در هر دو تیمار خوراکی و تزریقی مشابه بوده است (۱۲). در مطالعه‌ای که توسط Lightner و همکاران در سال ۱۹۸۲ بر روی جراحات آسیب‌شناسی بافتی $AFLB_1$ بر روی دو گونه *P. stylirustris* و *L. vannamei* انجام شد، دو الگوی تزریقی و خوراکی را برای تیمار کردن میگوها بررسی گردید و تغییرات بافتی مرتبط با زمان و دوز آفلاتوکسین را شرح داده شد. آنها عنوان کردند که در هر دو تیمار خوراکی و تزریقی، آسیب‌های بافتی مرتبط با مدت زمان مواجهه و دوز سم در هپاتوپانکراس، ماندیبول و بافت خون‌ساز قابل مشاهده می‌باشد. ضایعات پراکنده دیگری نیز در سایر اندام‌ها مشاهده می‌شود که ارتباطی با دوز و مدت زمان مواجهه با سم ندارد (۱۰). در سال ۲۰۰۱، Boonyaratpalin و همکاران اثرات دوزهای مختلف $AFLB_1$ را روی عملکرد رشد، ترکیبات خونی، سیستم ایمنی و تغییرات بافتی در میگوی ببری سیاه مورد بررسی قرار دادند و اثرات معنی‌داری را روی فاکتورهای ذکر شده گزارش نمودند. آنها عنوان کردند که دوزهای ۱۰۰-۵۰ ppb تاثیری بر رشد و بازماندگی نداشته ولی دوزهای ۵۰۰-۲۵۰۰ ppb موجب کاهش در رشد و بازماندگی می‌گردد. آنها یادآور شدند که میزان کلسترول و فسفاتاز قلیایی در سرم میگوهای تیمار شده

* ۱- گروه پاتوبیولوژی، دانشجوی دکتری تخصصی قارچ‌شناسی دامپزشکی، واحد علوم و تحقیقات، دانشگاه آزاد اسلامی، تهران، ایران babak.ghaednia@gmail.com

۲- گروه پاتوبیولوژی دامپزشکی، واحد علوم و تحقیقات، دانشگاه آزاد اسلامی، تهران، ایران

۳- بخش بهداشت و بیماری‌های آبزیان مؤسسه تحقیقات علوم شیلاتی کشور، تهران، ایران

پس از ٤ هفته تیمار کردن تغییری نکرد ولی پس از ٦ هفته تغییرات شدیدی مشاهده گردید (٣).

هپاتوپانکراس در سطح فوقانی قسمت ابتدایی روده میانی و در سطح خلفی کیسه پشتی معده پیلوریک، قرار دارد. ساختار هپاتوپانکراس لوله‌ای مرکب و متشکل از لوله‌هایی با انتهای مسدود شده و چهار نوع سلول می‌باشد. اساس دسته‌بندی این سلول‌ها بر معیارهای ارائه شده توسط Jacobs و Hirsch استوار می‌باشد(٩ و ٨ ، ٦). بر اساس نظر Voget سلول‌های R موجود در دیواره ساختار لوله‌ای هپاتوپانکراس، حساس‌ترین سلول‌های بخش اپیتلیال لوله‌های هپاتوپانکراس می‌باشند (١١). در این مطالعه تغییرات بافت‌شناسی در بافت هپاتوپانکراس، روده میانی و عضله میگوهای سفید هندی (*F. indicus*) که با جیره‌های غذایی حاوی مقادیر ٠، ٢٠، ٥٠، ١٠٠، ٢٠٠، ٤٠٠، ٨٠٠ و ppb ١٦٠٠ $AFLB_1$ بمدت ٨ هفته تغذیه شده بودند، بررسی گردید.

مواد و روش کار

میگوهای سفید هندی با میانگین وزن ١/٧٦ ± ١١/٧٩ گرم پس از استرس‌زدایی بصورت تصادفی در تانک‌های ٣٠٠ لیتری پلاستیکی و گرد که از قبل در ایستگاه تحقیقاتی بندرگاه، در پژوهشکده میگوی کشور ـ بوشهر، آماده شده بود، طبق جدول ١، توزیع شدند.

برای تهیه جیره‌های غذایی در ابتدا غذای کنسانتره تجاری خریداری شده از شرکت تولید غذای آبزیان پرورشی هووراش به کمک دستگاه‌های آسیاب پودر شد و با استفاده از الک‌های ٤٠٠ میکرونی الک شدند. به دنبال آن، $AFLB_1$ کریستالی تهیه شده از شرکت Sigma (A-6636) در اتانل ٩٦٪ حل شد. برای حل شدن کامل کریستال‌های موجود در ویال‌ها، این کار باید با دقت، به آرامی و به کمک یک دستگاه شیکر مناسب انجام شود. پس از محاسبه میزان جیره مورد نیاز هر کدام از تیمار براساس وزن میگوهای هر تیمار و مدت زمان مورد مطالعه (جدول ٢)، مقادیر مورد نظر از محلول $AFLB_1$ تهیه شده بر روی غذای کنسانتره پودر شده اسپری شد و همزمان با این کار به کمک یک دستگاه هم زن برقی کوچک به آرامی یکنواخت می شود. این بخش از فرآیند تهیه جیره بسیار مهم است زیرا باید محلول $AFLB_1$ باید به آرامی و یکنواخت بر روی غذای پودر شده اسپری شده و هم زده شود تا غلظت نهایی موجود در جیره تهیه شده یکنواخت باشد. در نهایت خمیر حاصل با محتوای تقریبی ٣٠٪ رطوبت توسط یک دستگاه چرخ گوشت، به صورت رشته‌ای درآمد و به مدت ٦ ساعت در سینی‌های استیل و درون آون ٦٠°C خشک شد. جیره‌های تهیه شده با توجه به اندازه مناسب پلت برای میگوهای مورد مطالعه به قطعات کوچک‌تر خرد گردید و درون ظروف پلاستیکی در یخچال و دمای ٤°C تا زمان استفاده نگهداری شد.

جدول ١- الگوی تیماربندی جهت مطالعه تغییرات بافتی ناشی از تغذیه میگوهای سفید هندی جوان با جیره‌های حاوی مقادیر مختلفی از آفلاتوکسین B_1 به مدت ٨ هفته.

ردیف	تغذیه با غذای حاوی آفلاتوکسین B_1 (µg/Kg, ppb)	تعداد
١	٠ (شاهد)	٣×٣٢
٢	٢٠	٣×٣٢
٣	٥٠	٣×٣٢
٤	١٠٠	٣×٣٢
٥	٢٠٠	٣×٣٢
٦	٤٠٠	٣×٣٢
٧	٨٠٠	٣×٣٢
٨	١٦٠٠	٣×٣٢

جدول ٢- میزان جیره مورد استفاده در تغذیه میگوها در طول دوره مطالعه برحسب وزن بدن.

وزن بدن میگو (g)	٦	٧	٨	٩	١٠	١١	١٢	١٣	١٤	١٥	١٦	١٧	١٨
در صد وزن بدن (٪)	٣/٩	٣/٦	٣/٣	٣/٠	٢/٨	٢/٦	٢/٥	٢/٣	٢/٢	٢/١	٢/٠	٢/٠	١/٩

برای تعیین غلظت نهایی $AFLB_1$ نهایی موجود در جیره‌های غذایی تهیه شده، از تمامی جیره‌ها، نمونه برداری شد و نمونه‌های جمع‌آوری شده در ظروف استریل درب‌دار به آزمایشگاهی در تهران منتقل گردید. پس از تأیید آزمایشگاه مبنی بر اینکه جیره‌های غذایی تهیه شده دارای غلظت‌های مورد نظر از $AFLB_1$ هستند از این جیره ها برای تیماربندی و تغذیه میگوها استفاده شد (جدول ۳).

جدول ۳- میزان نهایی آفلاتوکسین B_1 موجود در جیره های غذایی تهیه شده برای تغذیه میگوهای سفید هندی جوان

میزان AFB_1 موجود در جیره (ppb)	تیمارها							
میزان افزوده شده به جیره‌ها	۰	۲۰	۵۰	۱۰۰	۲۰۰	٤۰۰	۸۰۰	۱٦۰۰
میزان اندازه گیری شده در جیره‌ها	۰/۰۰	۲۰/٤٤	٤۲/۵۰	۸۵/۱۰	۲۱۲/۵۰	٤۲۵/۵۰	۷۹۳/۲۰	۱۳۸۰/۰۰

از میگوهای هر تکرار هر چهار ماه یک‌بار نمونه‌گیری شد. بمنظور جلوگیری از تغییرات بافتی پس از مرگ و آسیب‌های وارد شده به بافتهای مورد نظر، لازم است که میگوهای زنده بلافاصله بعد از خارج شدن از آب، فیکس شوند. محلول فیکس‌کننده دیویدسون بدلیل دارا بودن اسیداستیک، می تواند کلسیم را از پوسته خارجی میگو جدا نموده و به عمل برش دادن بافت‌ها کمک نماید، از این رو یک فیکس کننده مناسب برای مطالعات بافت‌شناسی در میگو می‌باشد (۷). این فیکس کننده را می توان بمدت طولانی در آزمایشگاه نگهداری نمود. پس از تزریق کردن محلول فیکس کننده دیویدسون به درون بخش های مورد نظر مانند هپاتوپانکراس، سینوس شکمی و عضلات، میگوها بمدت ۷۲ ساعت در دیویدسون نگهداری شدند. پس از این مدت، به الکل ۷۰ درصد منتقل شده و تا زمان قالب‌گیری و تهیه مقاطع بافتی در محیط آزمایشگاه نگهداری شدند (۱۰).

برای آماده کردن بافت‌ها و آب‌گیری طبق روش هیستوپاتولوژی Lightner عمل شد و پس از جاگذاری قطعات مورد مطالعه در قالب‌های پارافین و تهیه مقاطع بافتی، رنگ‌آمیزی بروش هماتوکسیلین و ائوزین انجام شد (۱۰) و به کمک میکروسکوپ نوری مورد بررسی قرار گرفت و بر اساس واژه شناسی بیان شده توسط Gopinath (٤) و همچنین Bell و Lightner (۲) تغییرات بافت‌شناسی توصیف گردید.

نتایج

علایم بالینی

میگوهای تغذیه شده با جیره های غذایی حاوی ppb ۸۰۰ و ppb ۱٦۰۰ AFB_1، پس از سپری شدن ٤ هفته از آغاز تیماربندی، رشد و درصد بازماندگی کمتری را نشان دادند و روند کاهشی در پایان هفته هشتم پس از تیماربندی شدت بیشتری گرفت. کاهش رفتارهای تغذیه‌ای و تمایل به دریافت غذا در تیمارهای ٤۰۰، ۸۰۰ و ppb ۱٦۰۰ قابل مشاهده بود. در ٦۰ درصد از میگوهای تیمار ppb ۱٦۰۰ که در پایان هفته چهارم زنده مانده بودند، تغییر رنگ و التهاب در بخش انتهایی دم (تلسون) مشاهده شد. در بخشهای سرسینه (سفالوتراکس) و شکمی تغییر رنگ و قرمز شدن رنگ بدن در قسمت هپاتوپانکراس مشهود بود. مواد دفعی نیز در تیمارهای بیش از ppb ۸۰۰ اندکی قرمز رنگ شده بود. هپاتوپانکراس میگوها در تیمار ppb ۱٦۰۰ به رنگ قرمز و در پایان هفته هشتم به رنگ کرم-زرد دیده می شدند. این تغییر رنگ در تیمار ppb ۸۰۰ نیز با شدت کمتری قابل مشاهده بود. اندازه ظاهری هپاتوپانکراس نیز در مقایسه با میگوهای شاهد کوچک تر بود. در هفته دهم پس از آغاز تیماربندی میگوهای مربوط به تیمارهای ۵۰، ۱۰۰، ۲۰۰ و ppb ٤۰۰ اندک تغییر رنگ و قرمز شدگی جزئی خود را از دست دادند و به رنگ میگوهای شاهد درآمدند. در تیمارهای

۲۰۰، ۴۰۰ ppb تغییر حالت هپاتوپانکراس و قوام یافتگی بیشتر این عضو مشهود بود. در تیمارهای ۸۰۰ و ۱۶۰۰ ppb تغییر رنگ میگوها و قرمز شدن آنها همچنان مشاهده می شد. بافت هپاتوپانکراس در این دو تیمار تا پایان هفته دوازدهم کاملاً نرم بوده و قوام خود را بطور کامل از دست داده بود.

مشاهدات بافت‌شناسی

در میگوهای گروه شاهد و تیمار ۱۰ ppb، ساختار هپاتوپانکراس طبیعی بود و مناطق موجود در امتداد بخش پروکسیمال تا بخش رأسی دارای ساختار نرمال و طبیعی بودند و لومن حاوی ترکیبات دانه‌ای و سطح جلوی لومن مربوط به توبول‌ها توسط ریزمژک مرزبندی شده بود. رأس توبولار واجد سلول‌های E یکسانی بود سلول‌های رویانی از رأس شروع به تغییر کرده اند که سلول‌های تمایز یافته و کارآمد R را بوجود می‌آورند. در بخش میانی، سلول‌های R و سلول‌های F مشاهده شد. سلول‌های F در دورترین نقطه نسبت به رأس قرار داشتند و بازوفیل‌تر و بزرگ‌تر از سایر سلول‌ها بودند. سلولهای F نسبت به سایر سلول‌ها واجد هسته بزرگ‌تری بودند و سیتوپلاسم سلول‌های R بطور مشخص، واجد تعداد بسیاری هسته بود. بخش قدامی توبول‌ها واجد سلول‌های بزرگ و مشخص B بودند که این سلول‌ها بواسطه داشتن یک واکوئل بزرگ و همچنین سطح محدب درخشان، از سایر سلولها متمایز می‌شوند. در تیمار ۱۰ و ۲۰ppb صرفاً تغییر جزئی در ساختار هپاتوپانکراس به شکل کاهش واکوئل‌ها در سلول‌های R مشاهده گردید.

تغییرات قابل ملاحظه بافتی در میگوهایی که بمدت ۸ هفته با جیره‌های حاوی بیش از ۲۰ ppb $AFLB_1$ تغذیه شده‌اند مشاهده نشد و صرفاً، درجات متفاوتی از ارتشاح تا تجمع سلول ها قابل مشاهده بود. این نفوذ ملایم و خفیف در تیمار ۵۰، ۱۰۰ و ۲۰۰ ppb دیده شد.

درتیمارهای دیگر با توجه به میزان توکسین موجود در جیره و همچنین مدت زمان تیمار کردن میگوها با جیره‌ها، علاوه بر آتروفی سلول‌ها یا اپی‌تلیال، پاسخ آماسی نیز مشاهده شد. اولین علامت آماسی مشاهده شده این ارتشاح هموسیتی در فضای بینابینی موجود در بین لوله‌های هپاتوپانکراس بود. ضایعات پیشرفته‌تر به شکل نکروزه شدن، ملانیزه شدن و فیبروز خفیف، درون ساختار لوله‌ها یا در سینوس پیرامون آنها دیده شد.

با تغذیه کردن میگوها با جیره حاوی ۵۰ ppb $AFLB_1$ بمدت ٤ هفته در برخی از مناطق هپاتوپانکراس تغییرات جزئی مشاهده شد. درمناطق رأسی و میانی هپاتوپانکراس، تغییرات لایتیکی بیشتری نسبت به سایر مناطق دیده شد (نگاره ۲).

میگوهای تیمار ۱۰۰ ppb در مقایسه با میگوهای تیمار ۵۰ ppb پس از گذشت ٤ هفته، تغییرات بافتی بیشتری را در پیرامون تیوبول‌ها و همچنین ارتشاح سلولی در هپاتوپانکراس نشان دادند. پس از گذشت چهار هفته پوسته پوسته شدن، ضخیم شدن بافت بین توبولی دیده می‌شد. در پایان هفته هشتم، نکته مهم آغاز فاصله گرفتن کپسول همبندی از بافت غده‌ای هپاتوپانکراس بود که در نگاره ۱ در محل پیکان تیره رنگ قابل مشاهده می‌باشد.

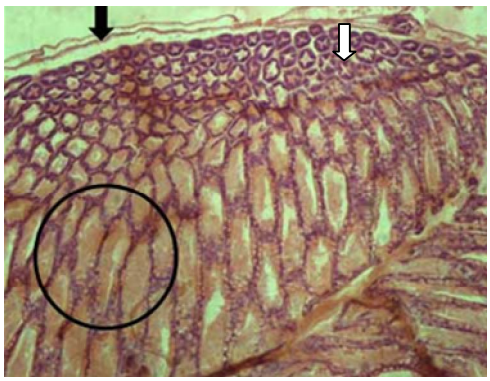

نگاره ۱: نمای هپاتوپانکراس میگوی سفید هندی تغذیه شده با جیره حاوی ۱۰۰ ppb $AFLB_1$ بمدت ۸ هفته، ساختار توبولها طبیعی هستند، حالت ستاره ای شکل دهانه مجاری (پیکان سفید) در ناحیه دیستال طبیعی است. فعالیت ترشحی طبیعی توبولها در ناحیه پروکسیمال قابل مشاهده هستند (دایره). فاصله گرفتن مختصر کپسول همبندی از بافت غده‌ای هپاتوپانکراس با پیکان سیاه نمایش داده شده است. (٤۰ × H&E)

در بافت هپاتوپانکراس میگوهای تغذیه شده با جیره‌های $AFLB_1$ ۲۰۰ ppb پس از گذشت ٤ هفته، سلول‌های نکروتیک در لومن و تفکیک کامل سلولی مشاهده می‌شد و در اغلب توبول‌ها، مناطق مرکزی و کانونی بطور کلی تغییر شکل داده بود (نگاره ۲). تعداد سلول‌ها در پایان هفته هشتم کاهش بیشتری را نشان می‌دهد (نگاره ۳).

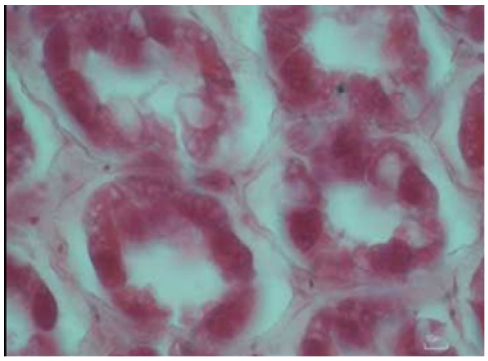

نگاره ۲: مقطع عرضی هپاتوپانکراس میگوی سفید هندی تغذیه شده با جیره حاوی ۲۰۰ ppb آفلاتوکسین B_1 بمدت ٤هفته، کاهش تعداد سلول‌های ترشحی کیسه‌ای (B-cells) و جذبی- ذخیره‌ای (R-cells) در توبول‌ها قابل مشاهده می‌باشد.
(۱۰۰ × H&E)

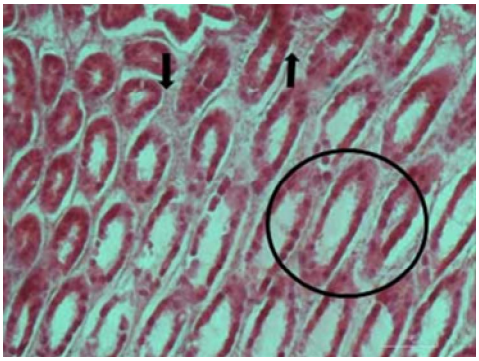

نگاره ۳: نمای هپاتوپانکراس میگوی سفید هندی تغذیه شده با جیره حاوی ۲۰۰ ppb آفلاتوکسین B_1 بمدت ۸ هفته، افزایش تعداد هموسیتها در بافت بینابینی توبول‌ها (اینفیلتراسیون هموسیتی) (پیکان‌ها)، کاهش تعداد سلول‌های ترشحی کیسه‌ای (B-cells) و جذبی- ذخیره‌ای (R-cells) در توبولهای ناحیه پروکسیمال قابل مشاهده هستند (دایره).
(۱۰ × H&E)

در مقاطع تهیه شده از بافت هپاتوپانکراس میگوهای تغذیه شده با جیره‌های $AFLB_1$ ٤۰۰ ppb، پس از گذشت ٤ هفته، تغییر شکل (کشیده شدن سلول‌ها) و از بین رفتن سلول‌های بخش پیشین قابل مشاهده بود (نگاره ٤). در پایان هفته هشتم، تخریب ساختار لوله‌ای در بخش پیشین، تغییرات دژنراتیو و آتروفی سلول‌های پوششی ترشحی دیده شد (نگاره ۵ و نگاره ٦).

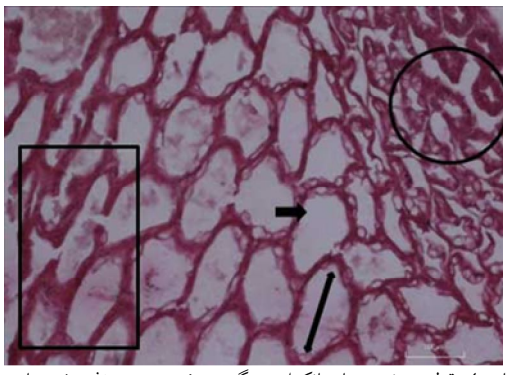

نگاره ٤: مقطع عرضی هپاتوپانکراس میگوی سفید هندی تغذیه شده با جیره حاوی ٤۰۰ ppb آفلاتوکسین B_1 بمدت ٤ هفته، در توبول‌ها، تغییر ساختار سلولهای پوششی ترشحی از استوانه ای به مکعبی و اتساع دهانه مجاری ترشحی (پیکان دوسر) و کاهش مواد ترشحی درون مجاری دیده می شود (پیکان). از تعداد سلولهای زایا (E-cells) در توبولهای ناحیه دیستال کاسته شده است (دایره). در ناحیه پروکسیمال بتدریج از تعداد سلولهای ترشحی کیسه‌ای (B-cells) و جذبی- ذخیره‌ای (R-cells) کاسته شده و شروع تغییرات دژنراتیو قابل مشاهده است (مستطیل).
(۱۰ × H&E)

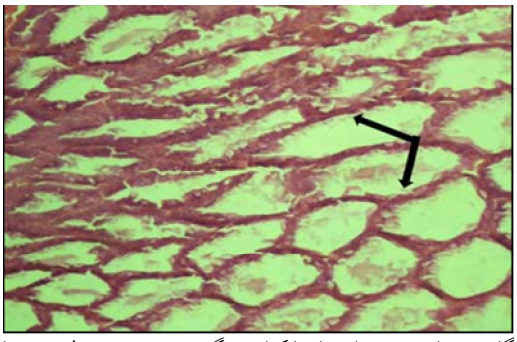

نگاره ۵: نمای ریزبینی از هپاتوپانکراس میگوی سفید هندی تغذیه شده با جیره حاوی ٤۰۰ ppb آفلاتوکسین B_1 بمدت ۸ هفته، اکثر سلول‌های پوششی ترشحی آتروفی شده‌اند. تغییرات دژنراتیو توبول‌ها قابل مشاهده است (پیکان‌ها). (٤۰ × H&E).

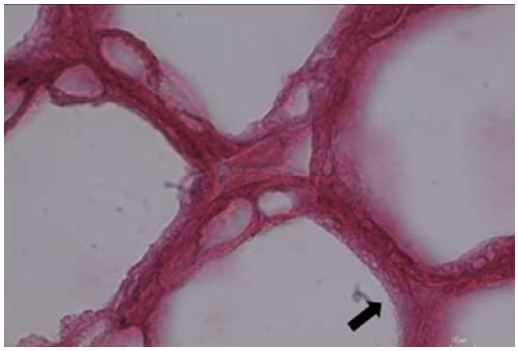

نگاره ٦: (نمایی نزدیکتر از نگاره ٥) بافت هپاتوپانکراس میگوی سفید هندی تغذیه شده با جیره حاوی ٤٠٠ ppb آفلاتوکسین B_1 بمدت ٨ هفته، مجاری توبول‌ها عاری از مواد ترشحی هستند. تغییرات دژنراتیو شروع شده و اکثر سلول‌های پوششی ترشحی آتروفی و هسته ها پیکنوزه (pyknosis) و یا ناپدید شده‌اند (پیکان).
(١٠٠ × H&E)

در پایان هفته چهارم، در میگوهای تغذیه شده با جیره‌های ٨٠٠ ppb $AFLB_1$، علائمی مانند نکروز وسیع و تغییر شکل شدید در دیواره توبول‌ها و فضای توبولی دیده شد. تقریباً تمامی سلول‌های پوششی ترشحی در دیواره توبول‌ها، از بین رفته بودند (نگاره ٧).

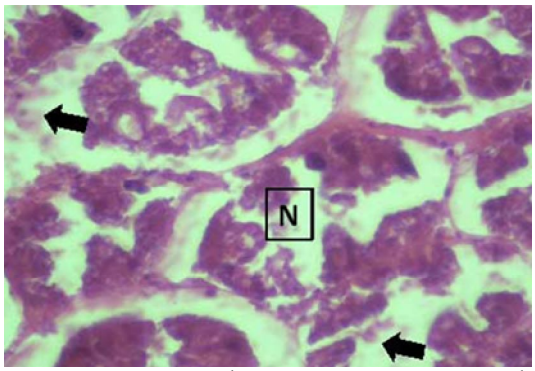

نگاره ٧: نمای ریزبینی از هپاتوپانکراس میگوی سفید هندی تغذیه شده با جیره حاوی ٨٠٠ ppb آفلاتوکسین B_1 بمدت ٤ هفته، توبول‌ها چروکیده و نکروزه شده و اکثر سلول‌های پوششی ترشحی آنها از بین رفته است. محتویات خارج شده سیتوپلاسم سلولهای نکروزه و هسته‌های پیکنوزه درون مجرای توبول قابل مشاهده هستند (N). مناطق نکروزه بافتهای بین توبولی و دیواره توبول‌ها با پیکان نمایش داده شده است.
(٤٠ × H&E)

علاوه بر این در برش طولی و عرضی بافت عضلهٔ این میگوها، افزایش فاصله بین رشته‌ها و دسته‌های عضلانی دیده شد که نشان دهنده لاغری و کاهش وزن در میگوها می‌باشد (نگاره ٨). این علایم با شدت بیشتری در پایان هفته هشتم نیز مشاهده شد. افزون بر این در پایان هفته هشتم، تمامی سلول‌های پوششی ترشحی در دیواره توبول‌ها متلاشی شده و صرفاً تعدادی سلول‌های فیبروبلاست در این مناطق قابل مشاهده است. همین تعداد اندک از سلول‌های فیبروبلاستی در دیواره توبول‌ها، ساختار توبولی هپاتوپانکراس را حفظ کرده و از متلاشی شدن این ساختارها در بافت هپاتوپانکراس جلوگیری نموده است. بدلیل بالا بودن میزان تخریب بافتی، ریزبافت‌های متلاشی شده در فضای بین توبولی دیده می‌شد.

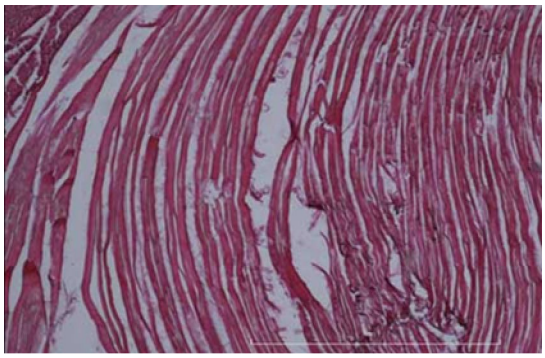

نگاره ٨: برش طولی عضله میگوی سفید هندی تغذیه شده با جیره حاوی ٨٠٠ ppb آفلاتوکسین B_1 بمدت ٤ هفته، جدا شدن دسته‌های عضلانی از یکدیگر و ایجاد فاصله بین آنها دیده می‌شود. این تغییرات می‌تواند به علت کاهش تغذیه در اثر مسمومیت با آفلاتوکسین B_1 و لاغری باشد (٤٠ × H&E).

در پایان هفته چهارم، در میگوهای تغذیه شده با جیره‌های ١٦٠٠ ppb $AFLB_1$، نکروز شدید، حضور سلول‌های فیبروبلاست و آغاز شکل‌گیری بافت فیبروز، جدا شدن کامل و از هم‌گسیختگی کپسول همبندی در پیرامون بافت غده‌ای هپاتوپانکراس، آتروفی شدن کامل سلول‌ها و تمامی ساختار توبولی قابل مشاهده بود (نگاره ٩).

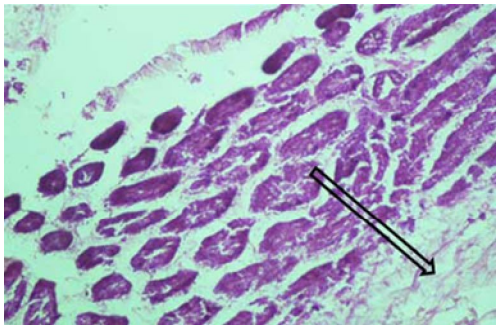

نگاره ۹: نمای ریزبینی ازهپاتوپانکراس میگوی سفید هندی تغذیه شده با جیره حاوی ۱٦۰۰ ppb آفلاتوکسین B_1 بمدت ٤ هفته، ضایعات و آسیب‌های بافتی از نواحی محیطی (دیستال) غده هپاتوپانکراس به سمت نواحی مرکزی (پروکسیمال) گسترش یافته و شدت می یابند (جهت پیکان). جدا و کنده شدن کپسول همبندی اطراف هپاتوپانکراس و آتروفی شدن سلولها و در نهایت توبولهای ناحیه دیستال، ایجاد تغیرات دژنراتیو در توبولهای نزدیک به ناحیه پروکسیمال، نکروز ساختارهای مرکزی قابل مشاهده است. (H&E × ٤)

پس از گذشت ۸ هفته، در مقاطع بافت‌شناسی تهیه شده از بافت روده، نشان داد که در برخی از مناطق لایه‌های چهارگانه دیواره روده هنوز ساختارخود را حفظ کرده است ولی در درخی مناطق، بافت مخاطی در دیواره روده از لایه زیر مخاطی جدا شده بود. در مواردی حتی نکروزه شدن مخاط روده و کنده شدن آن قابل مشاهد بود (نگاره ۱۰).

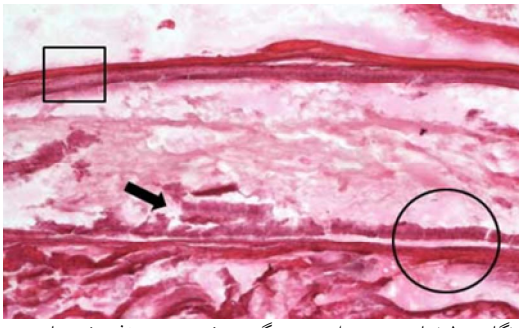

نگاره ۱۰: نمای ریزبینی از روده میگوی سفید هندی تغذیه شده با جیره حاوی ۱٦۰۰ ppb آفلاتوکسین B_1 بمدت ۸ هفته، چهار لایه مخاط، زیر مخاط، عضله و سروز (از داخل به خارج) در ناحیه سالم روده قابل مشاهده است (مربع). ضایعات بافتی شامل جدا شدن لایه مخاطی از زیر مخاط (دایره)، نکروزه و کنده شدن مخاط روده (پیکان) نیز دیده می‌شود. (H&E × ٤۰)

بحث

در پایان هفته هشتم، در میگوهای با جیره ٤۰۰ ppb $AFLB_1$ و بیشتر، ضایعات پیشرفته به شکل نکروزه شدن، ملانیزه شدن و فیبروز خفیف، درون ساختار لوله‌ها یا در سینوس پیرامونشان دیده شد. این ضایعات بیشتر در بخش پیشین هپاتوپانکراس و مانند مشاهدات Lightner و همکاران مشاهده گردید (۱۰). با توجه به اینکه در این مطالعه از غلظت‌های کمتری از $AFLB_1$ در جیره غذایی، نسبت به مطالعه Lightner و همکاران استفاده شده بود، مشاهده ضایعاتی مانند ضایعات توصیف شده توسط Lightner و همکاران نیز دور از انتظار بود. تغییرات ایجاد شده در ساختار هپاتوپانکراس بر عملکرد جذب کنندگی، ذخیره نمودن و ترشح کردن این اندام اثر گذاشته و علائمی چون التهاب و آتروفی دیده شد (۱۰).

مطالعه آسیب‌شناسی بافتی ناحیه سرسینه در میگوهای شاهد، مشاهدات و توصیفات Bell و Lightner را تأیید نمود (۲) و در میگوهای تغذیه شده با جیره‌های حاوی مقادیر مختلفی از $AFLB_1$، آسیب‌های پیشرونده‌ای در هپاتوپانکراس، روده و عضلات مشاهده شد. میزان آسیب‌های مشاهده شده، با افزایش یافتن میزان $AFLB_1$ موجود در جیره‌ها، افزایش یافته و آسیب‌های بیشتری دیده شد. با در نظر گرفتن اهمیت روده میانی و هپاتوپانکراس در عملکرد گوارشی میگوها و آسیب‌های وارد شده به این اندام‌ها، این نکته تأیید می‌شود که دستگاه گوارش یکی از مهمترین اندامهای مورد تهاجم این توکسین می‌باشد. بر اساس گزارش Bautista و همکاران، اولین علائم آماسی در مطالعه مقاطع بافتی هپاتوپانکراس میگوهای ببری سیاه دریافت کننده دوزهای کمتر از ۲۰۰ ppb، ارتشاح هموسیتی در فضای بینابینی است (نگاره ۳ مربوط به مطالعه حاضر). او و همکارانش ضایعات پیشرفته‌تر را به شکل ملانیزاسیون بافت نکروزه توصیف می‌کنند که با یافته‌های پژوهش پیش رو مشابهت دارد (۱). البته آنها میزان توسعه یافتن بافت فیبروز را بسیار بیش از آنچه که در این مطالعه مشاهده گردید گزارش نموده‌اند.

در پژوهش انجام شده توسط Gopinath و Paul Raj در سال ۲۰۰۹، گزارش شده است که در میگوهای ببری سبز دریافت کننده جیرهٔ حاوی $AFLB_1$ ۵۰ ppb بمدت ٤ هفته، صرفاً در برخی از قسمت های هپاتوپانکراس تغییرات جزئی در ساختار این اندام قابل مشاهده است. در پایان هفته هشتم، تخریب بافتی، نکروز و فیبروز در بافت هپاتوپانکراس این میگوها توصیف شده است. میگوهای دریافت کننده جیرهٔ حاوی $AFLB_1$ ۱۰۰ ppb بمدت ٤ هفته، ساختار سلولی و توبولی خود را از دست داده و در درون لومن سلول‌های نکروزه قابل تشخیص می باشد. او شدت یافتن نکروز بافتی و توسعه یافتن بافت فیبروز را در پایان هفته هشتم توصیف کرده است. با افزایش یافتن دوز $AFLB_1$ در جیره تا ppb ۵۰۰، تغییر شکل سلول‌ها و کشیده شدن آنها در پایان هفته چهارم و تخریب ساختار لوله ای در بخش پیشین در پایان هفته هشتم قابل مشاهده است. او در تیمارهای مورد بررسی به مطالعه تغییرات بافت هپاتوپانکراس درمیگوهای دریافت کننده جیرهٔ حاوی ۲ ppm (۲۰۰۰ ppb) $AFLB_1$ بمدت ٤ هفته پرداخته و بیان می‌کند، نکروز بسیار شدید و بافت فیبروز بسیار توسعه یافته و همچنین رشد پاپیلوماتوس شدید در هپاتوپانکراس مشاهد می‌شود. در پایان هفته هشتم، ساختار لوله‌ای در این اندام بطور کامل از بین رفته بود (٤). توصیفات او با یافته‌های پژوهش حاضر به غیر از تیمار ppm ۲، مشابهت نشان می‌دهد. در مطالعه‌ای دیگر که نتایج در سال ۲۰۱۲ ارائه شده است، Gopinath و همکاران به توصیف دقیق تغییرات بافتی با مشاهدات انجام شده به کمک میکروسکوپ الکترونیکی پرداخته‌اند(۵).

در پایان یادآور می‌شود که همراه شدن مقادیر اندکی از چند مایکوتوکسین، در یک جیره غذایی، منجر به هم‌افزایی یا سینرژیسم این توکسین‌ها شده و ضایعات بافتی و آسیب‌های ایجاد شده توسط مجموعه‌ای از این توکسین‌ها در مقایسه با استفاده خوراکی از دوزهای منفرد هرکدام از این توکسین‌ها، افزایش می‌یابد(۱۱).

تشکر و سپاسگزاری

بدین‌وسیله از کارشناسان محترم بخش بهداشت و بیماریهای میگو و همچنین کارشناسان محترم بخش آبزی‌پروری پژوهشکده میگوی کشور که با همکاری صمیمانه خود انجام این پژوهش را ممکن ساختند، سپاسگزاری می‌شود. افزون بر این از همکاری استاد ارجمند جناب آقای دکتر عیسی شریف‌پور و همچنین جناب آقای دکتر محمدرضا مهرابی در تفسیر نتایج بافت‌شناسی تشکر و قدردانی می‌شود.

فهرست منابع

1. Bautista, M.N., Lavilla-Pitogo, C.R., Subosa, P.F., Begino, E.T. (1994): Aflatoxin B1 contamination of shrimp feeds and its effect on growth and hepatopancreas of pre-adult Penaeus monodon. J. Sci. Food Agricul. 65: 5-11.
2. Bell, T.A., Lightner, D.V. (1988): A Handbook of Normal Penaeid Shrimp Histology. World Aquaculture Society. Baton Rouge, LA, USA. P: 23-45.
3. Boonyaratpalin, M., Supamattaya, K., Verakunpiriya, V., Suprasert, D. (2001): Effects of aflatoxin B1 on growth performance, blood components, immune function and histopathological changes in black tiger shrimp (Penaeus monodon Fabricius). Aquacul. Res. 32(1): 388-398.
4. Gopinath, R., Paul, R.R. (2009): Histological alterations in the hepatopancreas of Penaeus monodon Fabricius 1798 given aflatoxin B1-incorporated diets. Aquacul. Res. 40: 1235-1242.
5. Gopinath, R., Paul R.R., George, K.C., Sanil, N.K. (2012): Ultrastructural changes in the hepatopancreas of Penaeus monodon Fabricius 1798 given aflatoxin B1 diets. Aquacul. Res. 43: 32-43.

6. Hirsch, G.C., Jacobs, W. (1930): Der Arbeitsrhythmus der Mitteldarm druse von Astacus leptodactylus. vergel. Physiol. 12: 524-558.
7. Humason, G.L. (2003): Animal Tissue Techniques, Textbook Publishers, San Francisco, USA. P: 89-112.
8. Jacobs, W. (1928): Untersuchungen Uber die Cytologie der Sekretbildung in der Mitteldarm druse von Astacus leptodactylus. Zellforsch. 8: 1-68.
9. Lightner, D.V. (1996): A handbook of shrimp pathology and diagnostic procedures for diseases of cultured penaeid shrimp. first edition. World Aquacul. Soci. P: 53-77.
10. Lightner, D.V, Redman, R.M., Price, R.L., Wiseman, M.O. (1982): Histopathology of aflatoxicosis in the marine shrimp Penaeus stylirostris and P. vannamei. J. of Inverte. Pathol. 40: 279-291.
11. Vogt, G. (1987): Monitoring of environmental pollutants such as pesticides in prawn aquaculture by histological diagnosis. Aquacul. 67: 157-164.
12. Wiseman, M.O., Price, R.L., Lightner, D.V., Williams, R.R. (1983): Toxicity of aflatoxin B1 to penaeid shrimp. environ Microbiol. 44(6): 1479-1481.